

PONTIFÍCIA UNIVERSIDADE CATÓLICA DE CAMPINAS

GUILHERME TAVARES ARCANGELO CORREA

ISABELA SIMÕES MAUDONNET

**AVALIAÇÃO DO AÇAÍ (EUTERPE OLERACEA MATIUS) COMO EVIDENCIADOR
DE PLACA DENTAL: ESTUDO CLÍNICO CROSSOVER**

CAMPINAS

2025

PONTIFÍCIA UNIVERSIDADE CATÓLICA DE CAMPINAS

ESCOLA DE CIÊNCIAS DA VIDA

FACULDADE DE ODONTOLOGIA

GUILHERME TAVARES ARCANGELO CORREA

ISABELA SIMÕES MAUDONNET

**AVALIAÇÃO DO AÇAÍ (EUTERPE OLERACEA MATIUS) COMO EVIDENCIADOR
DE PLACA DENTAL: ESTUDO CLÍNICO CROSSOVER**

Trabalho de Conclusão de Curso apresentado à Faculdade de Odontologia da Escola de Ciências da Vida, da Pontifícia Universidade Católica de Campinas, como exigência para obtenção do grau de Cirurgiões-Dentistas

Orientador: Prof. Dr. Sérgio Luiz Pinheiro

CAMPINAS

2025

Sistema de Bibliotecas e Informação - SBI
Gerador de fichas catalográficas da Universidade PUC-Campinas
Dados fornecidos pelo(a) autor(a).

undefinida	<p>CORREA, Guilherme Tavares Arcangelo</p> <p>AVALIAÇÃO DO AÇAÍ (EUTERPE OLERACEA MATIUS) COMO EVIDENCIADOR DE PLACA DENTAL : ESTUDO CLÍNICO CROSSOVER / Guilherme Tavares Arcangelo CORREA. - Campinas : PUC-Campinas, 2025.</p> <p>39 f.</p> <p>Orientador: Sérgio Luiz Pinheiro.</p> <p>TCC (Bacharelado em Odontologia) - Faculdade de Odontologia, Escola de Ciências da Vida, Pontifícia Universidade Católica de Campinas, Campinas , 2025. Inclui bibliografia.</p> <p>1. Formulário. 2. Ficha catalográfica . 3. Biblioteca. I. Maudonnet, Isabela Simões. II. Pinheiro, Sérgio Luiz . III. Pontifícia Universidade Católica de Campinas. Escola de Ciências da Vida. Faculdade de Odontologia. IV. Título.</p>
------------	--

PONTIFÍCIA UNIVERSIDADE CATÓLICA DE CAMPINAS

ESCOLA DE CIÊNCIAS DA VIDA


FACULDADE DE ODONTOLOGIA

GUILHERME TAVARES ARCANGELO CORREA

ISABELA SIMÕES MAUDONNET

**AVALIAÇÃO DO AÇAÍ (EUTERPE OLERACEA MATIUS) COMO EVIDENCIADOR
DE PLACA DENTAL: ESTUDO CLÍNICO CROSSOVER**

Trabalho de Conclusão de Curso defendida e aprovada em
19 de novembro de 2025 pela comissão examinadora:



Prof. Dr. Sérgio Luiz Pinheiro

Orientador e presidente da comissão examinadora.

Pontifícia Universidade Católica de Campinas



Profa. Dra. Karina Teixeira Villalpando

Pontifícia Universidade Católica de Campinas



Prof. Dr. Carlos Eduardo Fontana

Pontifícia Universidade Católica de Campinas

CAMPINAS

2025

AGRADECIMENTOS

Ao Prof. Dr. Sérgio Luiz Pinheiro, nosso orientador que se disponibilizou para direcionar e corrigir com paciência e sabedoria o nosso trabalho.

À farmácia Fórmula & Ação, pela manipulação e disponibilização dos evidenciadores durante a pesquisa clínica do trabalho.

À Profa. Dra. Karina Teixeira Villalpando, e à Profa. Dra. Silvia Cypriano, por toda a paciência e dedicação de tempo para serem as avaliadoras do nosso trabalho.

Aos funcionários dos laboratórios e das clínicas odontológicas da PUC-Campinas, que disponibilizaram os materiais necessários para a realização da pesquisa clínica.

Às nossas famílias e amigos, que nos apoiaram e acreditaram no nosso potencial durante toda essa jornada.

“Em algum lugar, alguma coisa incrível está esperando para ser descoberta. A ciência não é apenas um corpo de conhecimentos; é uma maneira de pensar, uma forma de questionar o mundo, uma ferramenta que transforma o invisível em compreensão.”

-Carl Sagan

RESUMO

O objetivo deste trabalho foi avaliar o açaí (*Euterpe Oleracea Martius*) como evidenciador de placa dental utilizando o evidenciador a base de eritrosina como controle. Foram selecionados para a pesquisa 20 pacientes que possuíam entre 12 a 18 anos, com incisivos centrais e primeiros molares permanentes erupcionados na boca e que tenham assinado o TCLE ou TALE. Foram utilizados dois tipos de evidenciadores de placa dental, um à base de açaí (*Euterpe Oleracea Martius*) e o outro a base de Eritrosina, o Eviform, como controle. Os vinte participantes que compuseram a pesquisa foram divididos de forma randomizada em dois grupos: evidenciador de eritrosina (E) e evidenciador de açaí (AÇ). Trata-se de um estudo clínico cruzado crossover, no qual cada participante atuou como seu próprio controle, permitindo a comparação intra-indivíduo dos produtos. As superfícies dos dentes foram coradas e o índice de placa avaliado utilizando o índice Greene-Vermillion: superfícies vestibulares dos molares superiores, lingual dos molares inferiores, vestibular do incisivo central superior direito e do incisivo central inferior esquerdo. Essas áreas foram avaliadas, quanto ao poder de evidenciar a presença de placa dental, por dois avaliadores calibrados e cegos em relação aos grupos amostrais. Os resultados foram analisados no Programa Biostat 5.3 e submetidos ao teste de normalidade de D' Agostino-Pearson. A amostra apresentou comportamento não normal e foi submetida ao teste não paramétrico de Mann-Whitney com nível de significância de 5%. Ambos os evidenciadores, eritrosina e açaí, foram capazes de corar a placa dental, com médias aritméticas de 1.4860 e 0.7340, respectivamente. A eritrosina apresentou escores maiores de placa com diferença significativa em relação ao açaí ($p < 0.0001$). Dentro das limitações desse estudo, foi possível concluir que o açaí pode ser uma alternativa como evidenciador de placa dental. Novos estudos devem ser feitos para criar evidências científicas sobre a utilização do açaí na prática clínica como recurso auxiliar para o controle de placa.

Palavras-chave: evidenciador; placa dental; eritrosina; açaí.

ABSTRACT

The objective of this study was to evaluate açai (*Euterpe oleracea* Martius) as a dental plaque disclosing agent, using an erythrosine-based disclosing agent as a control. Twenty patients aged between 12 and 18 years were selected, all with permanent central incisors and first molars erupted, and who had signed the informed consent forms (TCLE or TALE). Two types of dental plaque disclosing agents were used: one formulated from açai (*Euterpe oleracea* Martius) and the other erythrosine-based (Eviform), used as a control. The participants were randomly assigned to two groups: erythrosine (E) and açai (AÇ). This was a randomized crossover clinical study, in which each participant acted as their own control, allowing for intra-individual comparison of the products. The tooth surfaces were stained, and the plaque index was assessed using the Greene-Vermillion Index: buccal surfaces of upper molars, lingual surfaces of lower molars, and vestibular surfaces of the upper right and lower left central incisors. In these areas, the ability to disclose the presence of dental plaque was evaluated by two calibrated examiners blinded to the study groups. Statistical analysis was performed using BioStat 5.3, and data were subjected to the D'Agostino-Pearson normality test. Because the sample did not follow a normal distribution, the non-parametric Mann-Whitney test was applied, with a significance level of 5%. Both disclosing agents, erythrosine and açai, were able to stain dental plaque, with mean values of 1.4860 and 0.7340, respectively. Erythrosine showed higher plaque scores, with a statistically significant difference compared to açai ($p < 0.0001$). Within the limitations of this study, it can be concluded that açai may be an alternative dental plaque disclosing agent. Further studies are needed to provide stronger scientific evidence regarding the use of açai in clinical practice as an auxiliary tool for plaque control.

Keywords: disclosing agent, dental plaque, erythrosine, açai.

LISTA DE FIGURAS

Figura 1 — Representação esquemática do modelo cruzado referente aos evidenciadores de placa dental utilizados.....	16
Figura 2 — Desenho esquemático que mostra quais os dentes e suas respectivas faces terão os evidenciadores aplicados.....	17
Figura 1 — Desenho ilustrando os critérios de pontuação do IHOS (Índice de Higiene Oral Simplificado).....	17
Figura 4 — Superfície vestibular do incisivo superior direito corado com o EviForm.....	20
Figura 5 — Superfície vestibular do incisivo inferior esquerdo corado com o EviForm.....	21
Figura 6 — Superfície vestibular do primeiro molar superior esquerdo corado com o EviForm.....	21
Figura 7 — Superfície vestibular do primeiro molar superior direito corado com o EviForm.....	22
Figura 8 — Superfície lingual do primeiro molar inferior esquerdo corado com o EviForm.....	22
Figura 9 — Superfície lingual do primeiro molar inferior direito corado com o EviForm.....	23
Figura 10 — Superfície vestibular do incisivo superior direito corado com Açai.....	23
Figura 11 — Superfície vestibular do incisivo inferior esquerdo corado com Açai.....	24
Figura 12 — Superfície vestibular do primeiro molar superior esquerdo corado com Açai.....	24
Figura 13 — Superfície vestibular do primeiro molar superior direito corado com Açai.....	25
Figura 14 — Superfície lingual do primeiro molar inferior esquerdo corado com Açai.....	25
Figura 15 — Superfície lingual do primeiro molar inferior direito corado com Açai.....	26

LISTA DE TABELAS

Tabela 1 — Teste estatístico de Kappa (concordância entre os examinadores)	19
Tabela 2 — Valores mínimos, máximos, médias aritméticas (MA), desvios padrão (DP) e teste de Mann-Whitney do Índice de Placa (Greene-Vermillion) dos grupos amostrais.....	19

LISTA DE GRÁFICOS

Gráfico 1 — Escores do Índice de Placa (Greene-Vermillion) dos pacientes dos grupos amostrais.....	20
--	----

LISTA DE ANEXOS

Anexo	A	—	Protocolo/parecer:	7.867.504,	CAAE:
91161925.0.0000.5481.....					30

SUMÁRIO

1. INTRODUÇÃO.....	12
2. OBJETIVO.....	15
3. METODOLOGIA.....	16
3.1 Preceitos éticos.....	16
3.2 Desenho de Estudo.....	16
3.3 Critérios de Elegibilidade.....	16
3.4 Critérios de Exclusão.....	16
3.5 Intervenções.....	17
3.6 Instrumentos de Avaliação.....	18
3.7 Desfecho.....	18
3.8 Cronograma dos Participantes.....	18
3.9 Recrutamento.....	18
3.10 Cálculo Amostral.....	19
3.11 Cegamento.....	18
3.12 Análise dos dados.....	18
4 RESULTADOS E DISCUSSÃO.....	20
5 CONCLUSÃO.....	28
REFERÊNCIAS.....	29
ANEXO A.....	31

1. INTRODUÇÃO

A placa dental que se forma sobre a superfície dos dentes é constituída principalmente por proteínas de origem salivar e/ou bacteriana que desempenham papel crucial no desenvolvimento de lesões de cárie dentárias e doenças periodontais (Louro Filho *et al.*, 2022). Existem diversos métodos para a remoção da placa dental, um deles é a utilização de escovas elétricas pelo próprio paciente, como as oscilantes-rotativas e as sônicas de alta frequência. Van Der Slujis *et al.* (2020) realizaram uma revisão sistemática comparando a eficácia de ambas as escovas. Foi possível concluir que as escovas elétricas oscilantes-rotativas são mais eficazes que as sônicas na remoção da placa dental.

A remoção de placa dental pode ser feita utilizando evidenciadores que coram o biofilme que está aderido nos dentes e auxilia o paciente na escovação, uma vez que fica mais fácil visualizar onde deve ser feita a escovação. Oliveira *et al.* (2021) realizaram revisão sistemática de ensaios clínicos randomizados com o intuito de determinar a eficácia dos evidenciadores de placa para o controle do biofilme. Ao final da revisão, puderam concluir que a utilização do evidenciador dental é muito eficaz no controle da placa e do sangramento gengival, principalmente em pacientes que estavam sob tratamento ortodôntico. Mensi *et al.* (2020) relataram que o evidenciador de placa pode ser uma ferramenta eficaz para otimizar a remoção profissional da placa dental, permitindo que o profissional foque nas regiões mais afetadas. Atualmente, existem diversos tipos de evidenciadores de placa dental sintéticos, que são utilizados na Odontologia, com destaque para a Fucsina e a Eritrosina (Nascimento *et al.*, 1984).

Para avaliar os locais que foram corados pelos evidenciadores de placa existem diversos recursos, como: câmera digital, scanner intraoral e câmera intraoral. Yoshiga *et al.* (2024) examinaram a precisão da detecção de placa com o scanner intraoral em comparação com imagens capturadas com câmera digital e puderam concluir que as imagens do scanner apresentaram menor nitidez e apareciam mais borradas e aumentadas devido a sua resolução inferior em comparação com a câmera digital. O scanner foi comparado também com a câmera intraoral para a visualização da placa. Ambos apresentaram resultados muito próximos, porém, por mais que o scanner apresente visualização em 3D de toda a superfície dental, a resolução da câmera

intra-oral é melhor (Giese-Kraft et al., 2022; Jung et al., 2022; La Rosa et al., 2023; Yoshiga et al., 2024).

Yüksel et al. (2024) avaliaram a precisão de um sistema de inteligência artificial na identificação de placa bacteriana. O estudo utilizou 168 imagens intraorais de 20 crianças, capturadas antes e após a aplicação de um agente evidenciador. Essas imagens treinaram o sistema para o reconhecimento automático das áreas com biofilme. A inteligência artificial demonstrou alto desempenho, com acurácia entre 82% e 89%, superando a avaliação visual realizada por um cirurgião-dentista. Os autores concluíram que a tecnologia é eficaz e promissora como ferramenta auxiliar no diagnóstico de placa bacteriana.

O Açaí (*Euterpe Oleracea Martius*) é uma fruta brasileira, originária da Amazônia. São comercializadas apenas duas espécies no Brasil, a *Euterpe Oleracea* e *Euterpe Precatória*. Estas não apresentam nenhuma diferença significativa entre elas. Várias partes da árvore que originam o açaí (*Euterpe Oleracea Martius*) são utilizadas em algumas comunidades isoladas para o tratamento de diversos problemas de saúde. A sua polpa possui potencial efeito anti-inflamatório e antioxidante, além de ser relacionada com a redução no risco de doenças cardíacas (Yamaguchi et al., 2015).

Monge-Fuentes et al. (2017) investigaram o uso do óleo de açaí (*Euterpe Oleracea Martius*) incorporado em nanoemulsão como fotossensibilizador para a Terapia Fotodinâmica Antimicrobiana (aPDT) no tratamento de melanoma. A aPDT, quando aplicada com a nanoemulsão e com o açaí (*Euterpe Oleracea Martius*), reduziu a viabilidade das células de melanoma, mostrando que ocorre morte celular por apoptose. Foi possível concluir que o óleo de açaí (*Euterpe Oleracea Martius*) pode atuar como um novo fotossensibilizador natural para a aPDT contra melanoma, oferecendo uma abordagem inovadora.

O açaí (*Euterpe Oleracea Martius*) foi avaliado como uma alternativa de contraste via oral, na realização de ressonância magnética do trato gastrointestinal. Foi considerado vantajoso em relação aos outros contrastes orais comumente utilizados, isso porque, além do açaí ser orgânico, é também isento de efeitos colaterais, possui sabor agradável para os pacientes e é uma matéria-prima de fácil acesso no Brasil (Córdova-Fraga et al., 2004).

O açaí (*Euterpe oleracea Martius*) contém flavonoides, antocianinas e compostos fenólicos, substâncias com ação antioxidante e antimicrobiana capazes de auxiliar na redução de bactérias associadas à cárie. Além disso, sua coloração intensa

traz potencial para aplicação em métodos de diagnóstico, como a evidenciação de biofilme. No entanto, a literatura ainda não apresenta estudos que utilizem o açai (*Euterpe oleracea* Martius) como evidenciador de placa dental. Diante dos possíveis benefícios que o fruto pode oferecer para essa finalidade, o objetivo deste trabalho será avaliar o açai (*Euterpe oleracea* Martius) como um agente evidenciador de placa. A hipótese nula estabelece que o açai não apresente potencial para ser utilizado como evidenciador de placa dental.

2. OBJETIVO

O objetivo deste trabalho foi avaliar o açai (*Euterpe Oleracea Martius*) como evidenciador de placa dental utilizando o evidenciador a base de eritrosina como controle. A hipótese nula deste estudo era que o açai (*Euterpe Oleracea Martius*) não teve a capacidade de evidenciar a placa dental de forma efetiva.

3. METODOLOGIA

3.1. Preceitos Éticos

O presente trabalho foi aprovado pelo Comitê de Ética da PUC-Campinas (número do parecer: 7.867.504, CAAE: 91161924.0.0000.5481) (ANEXO A).

Todos os pacientes assinaram o Termo de Consentimento Livre e Esclarecido (TCLE) ou o Termo de Assentimento Livre e Esclarecido (TALE) para confirmar a participação no estudo. A não assinatura do TCLE ou TALE implicou na exclusão do participante da pesquisa. O TCLE ou TALE teve o intuito de oferecer ciência ao paciente ou responsável do estudo proposto, bem como das intervenções que foram realizadas e dos riscos que foram oferecidos. Foi de única e exclusiva responsabilidade do paciente decidir pela sua participação ou não na pesquisa.

3.2. Desenho de Estudo

O estudo clínico randomizado crossover duplo cego foi realizado para avaliar o açaí (*Euterpe oleracea* Martius) como evidenciador de placa dental. O açaí (*Euterpe oleracea* Martius) foi comparado com um evidenciador de placa à base de eritrosina, já existente no mercado odontológico. As Clínicas de Odontologia da PUC Campinas foram utilizadas para a execução da parte clínica desse trabalho.

3.3. Critérios de Elegibilidade

Foram selecionados para a pesquisa 20 pacientes que possuíam entre 12 e 18 anos, com incisivos centrais e primeiros molares permanentes erupcionados na boca e que tinham assinado o TCLE ou TALE.

3.4. Critérios de Exclusão

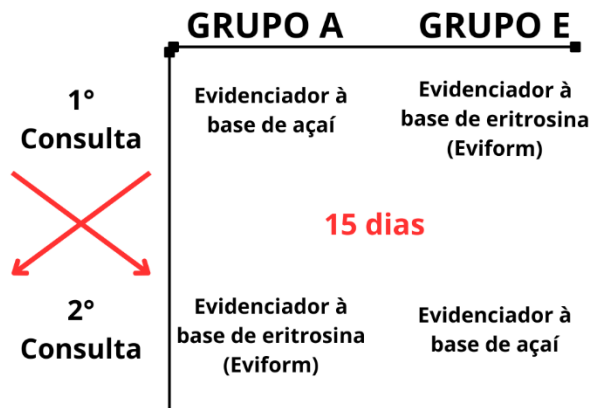Foram excluídos os pacientes que possuíam lesões de cárie, restaurações e destruição coronária nos incisivos centrais e primeiros molares permanentes. Pacientes que não possuíam esses dentes erupcionados e não assinaram o TCLE ou TALE também foram excluídos.

3.5. Intervenções

Foram utilizados dois tipos de evidenciadores de placa dental, um feito à base de açaí (*Euterpe oleracea* Martius) (Fórmula & Ação, São Paulo, Brasil) e o outro, o evidenciador de placa Eviform (Fórmula & Ação, São Paulo, Brasil), à base de eritrosina.

Os vinte adolescentes que compuseram a pesquisa foram divididos, de forma randomizada (www.random.org), em dois grupos: evidenciador de eritrosina (E) e evidenciador de açaí (AÇ). Os evidenciadores foram aplicados segundo o modelo cruzado (Teuberlain et al., 2010) (Figura 1).

Figura 2 — Representação esquemática do modelo cruzado referente aos evidenciadores de placa dental utilizados.



Fonte: Autoria própria (2025)

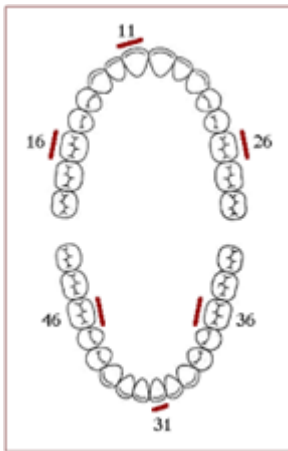
O evidenciador de placa dental a base de açaí (*Euterpe oleracea* Martius) foi aplicado sobre as superfícies dentais com o auxílio de um microbrush, após um período de ação de 30 segundos o paciente foi orientado a cuspir o excesso do produto na cuspeira. O outro evidenciador, o Eviform, a base de eritrosina foi aplicado da seguinte forma: foi entregue ao paciente 10 mL do evidenciador em um copo descartável, para que ele realizasse um bochecho durante 30 segundos e, logo após, cuspsse na cuspeira da cadeira odontológica.

Foram registradas as superfícies dos dentes evidenciados utilizando câmera digital (Canon T6 com lente macro 100mm, fabricada em 2016 em Manaus – Brasil, flash Yongnuo YN24EX). Após o registro, foi feita profilaxia no paciente para a remoção de todo o evidenciador e da placa dental. As consultas foram separadas entre si por *washout* de quinze dias.

3.6. Instrumentos de Avaliação

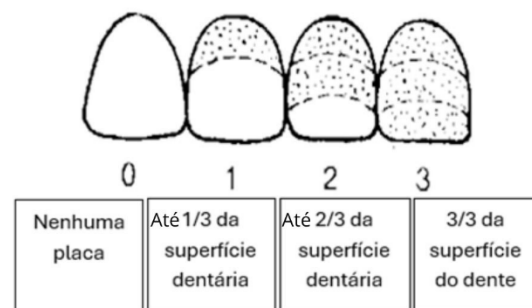
As superfícies dos dentes coradas foram referentes ao índice Greene-Vermillion (Greene; Vermillion, 1964): superfícies vestibulares dos molares superiores, lingual dos molares inferiores, vestibular do incisivo central superior direito e do incisivo central inferior esquerdo (Figura 2). Essas áreas foram medidas por dois avaliadores calibrados e cegos em relação aos grupos amostrais (Carvalho et al., 2021).

Figura 3. Desenho esquemático que mostra quais os dentes e suas respectivas faces terão os evidenciadores aplicados.



Fonte: Iruretagoyena (2020)

Figura 4. Desenho ilustrando os critérios de pontuação do IHOS (Índice de Higiene Oral Simplificado)



Fonte: Iruretagoyena (2020)

3.7. Desfecho

O desfecho primário desta pesquisa foi avaliar se o açaí tinha potencial de evidenciação de placa dental.

3.8. Cronograma dos Participantes

Os participantes incluídos nessa pesquisa foram atendidos nas Clínicas Odontológicas da PUC-Campinas para a evidenciação da placa dental, em dois dias, com um intervalo de 15 dias entre eles.

3.9. Recrutamento

Foram incluídos participantes nas Clínicas Odontológicas de acordo com os critérios de elegibilidade.

3.10. Cálculo Amostral

Foi feito o cálculo amostral baseado nos resultados obtidos no piloto. Foi utilizando o teste de Wilcoxon-Mann-Whitney (G Power 3.1.9.4, Franz Faul, Universidade de Kiel, Alemanha), com $\alpha = 0.05$ e $\beta = 0.80$, tamanho do efeito $f = 1.2$ e proporção de alocação 1. O número mínimo de participantes calculado para cada grupo foi de 20.

3.11. Cegamento

Os adolescentes e seus pais não sabiam quais produtos foram aplicados em seus dentes. Os dois avaliadores estavam calibrados e cegos em relação aos grupos amostrais.

3.12. Análise dos Dados

Os resultados foram analisados no Programa Biostat 5.3 e submetidos ao teste de normalidade de D' Agostino-Pearson. A amostra apresentou comportamento não normal e foi submetida ao teste não paramétrico de Mann-Whitney com nível de significância de 5%.

4. RESULTADOS e DISCUSSÃO

Os resultados foram analisados por 2 avaliadores calibrados e cegos em relação aos grupos amostrais. Foi feito o teste de correlação de Kappa para verificar a calibração entre os examinadores. O valor de Kappa foi 0.9, mostrando excelente replicabilidade entre os examinadores (Tabela 1).

Tabela 1. Teste estatístico de Kappa (concordância entre os examinadores)

Concordância observada	Concordância esperada	Kappa	Z (Kappa)	Conclusão de Replicabilidade	(p)
0.9500	0.5000	0.9000	4.0452	Excelente	<0.0001

Fonte: Autoria própria (2025)

Ambos os evidenciadores, eritrosina e açaí, foram capazes de corar a placa dental, com médias aritméticas de 1.4860 e 0.7340, respectivamente. Porém, a eritrosina apresentou escores maiores de placa com diferença significativa em relação ao açaí ($p < 0.0001$). Uma hipótese para explicar essa diferença significativa pode ser que a eritrosina core placa recém-formada além da madura e possíveis trincas do esmalte. Já o mecanismo de ação do açaí, diferentemente dos corantes sintéticos, depende majoritariamente de retenção mecânica, o extrato de açaí parece aderir preferencialmente a biofilmes maduros, que apresentam maior espessura e rugosidade superficial. Consequentemente, a menor capacidade de evidenciar biofilme recém-formado, pode justificar os índices de placa inferiores observados neste grupo, evidenciando apenas áreas de acúmulo crônico (Tabela 2 e gráfico 1).

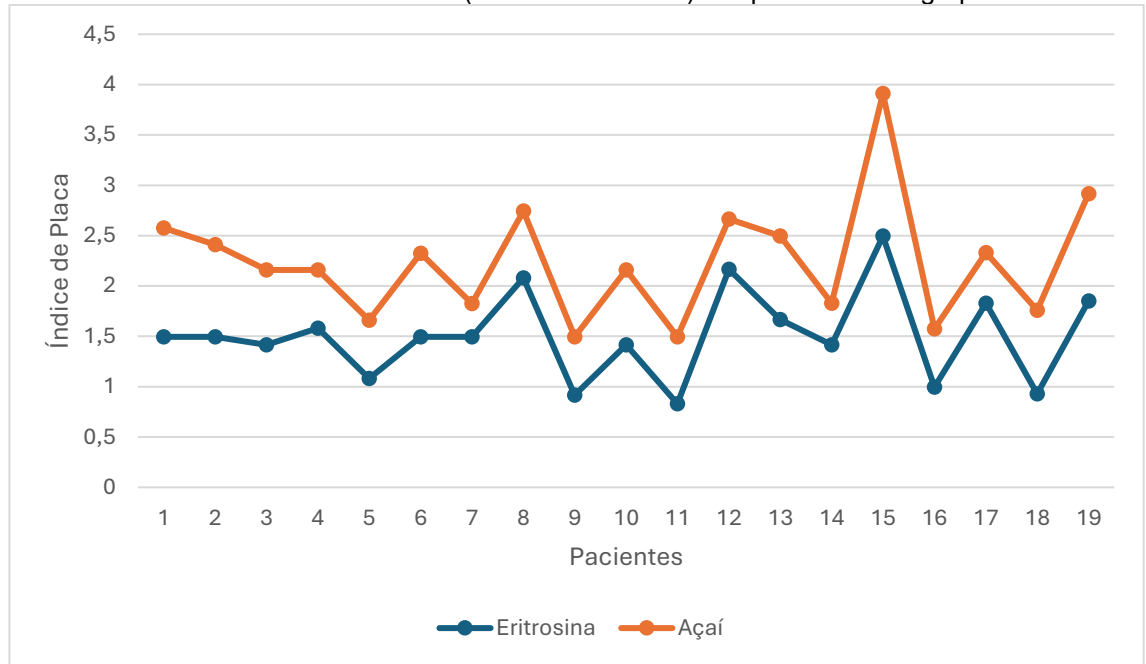
Tabela 2. Valores mínimos, máximos, médias aritméticas (MA), desvios padrão (DP) e teste de Mann-Whitney do Índice de Placa (Greene-Vermillion) dos grupos amostrais

	E	AÇ	(p)
n	20	20	<0.0001
Mínimo	0.8300	0.3300	
Máximo	2.4950	1.4150	
MA (DP)	1.4860 (0.4458) ^A	0.7340 (0.2556) ^B	

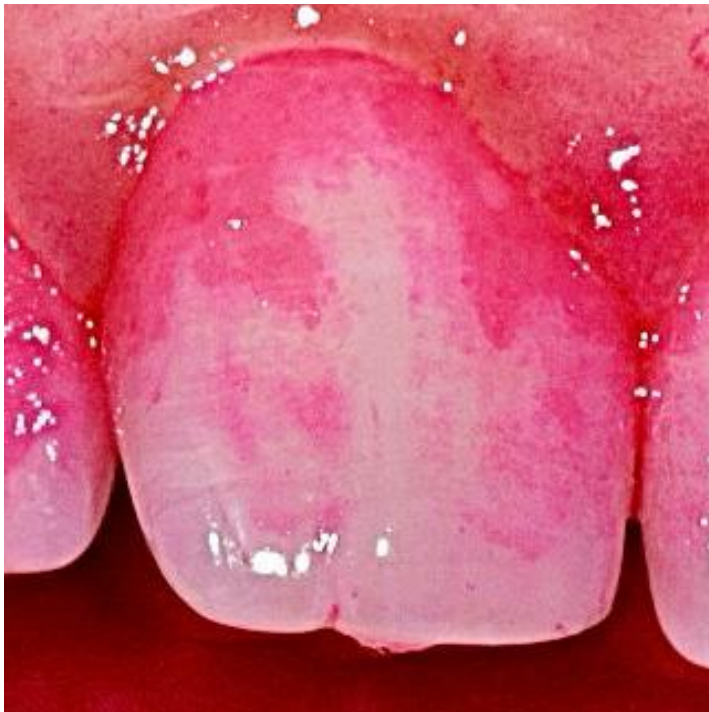Fonte: Autoria própria (2025)

E: evidenciador de eritrosina, AÇ: evidenciador de açaí. Letras maiúsculas diferentes: diferenças estatisticamente significantes

Foi possível observar que os escores obtidos dos pacientes corados com açaí foram sempre inferiores aos obtidos com a eritrosina, mostrando a maior infiltração e coloração da eritrosina na placa e superfície dental (Gráfico 1).

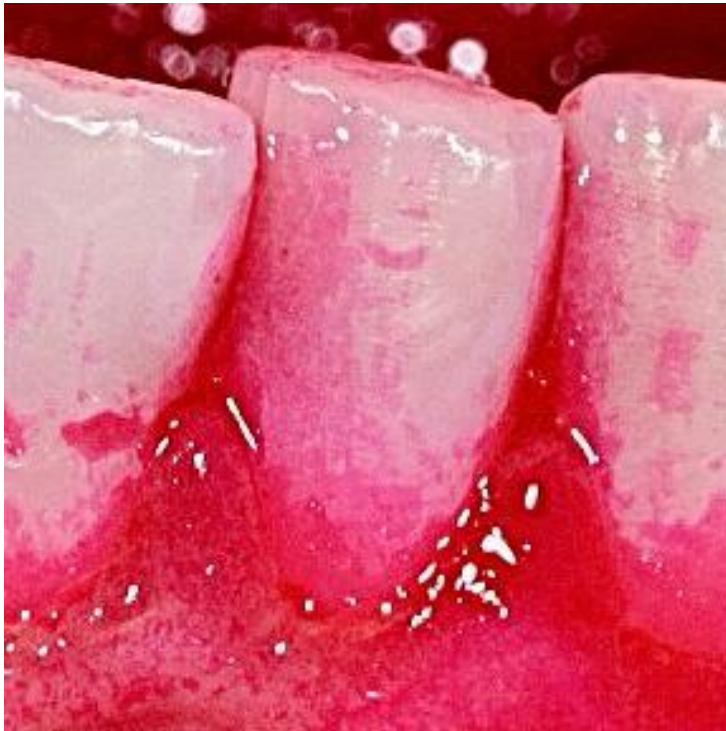Gráfico 1. Escores do Índice de Placa (Greene-Vermillion) dos pacientes dos grupos amostrais

Abaixo estão as fotos exemplificando a evidência de placa de um paciente do grupo eritrosina (Figuras 3 – 8) e de um paciente do grupo açai (Figuras de 9 – 14).

Figura 4. Superfície vestibular do incisivo superior direito corado com o EviForm

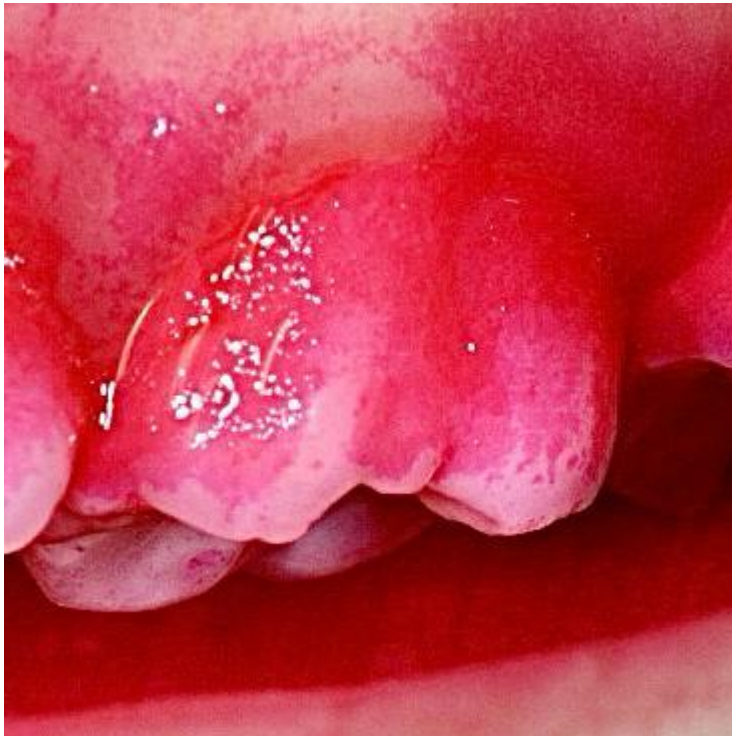Fonte: Autoria própria (2025)

Figura 5. Superfície vestibular do incisivo inferior esquerdo corado com o EviForm



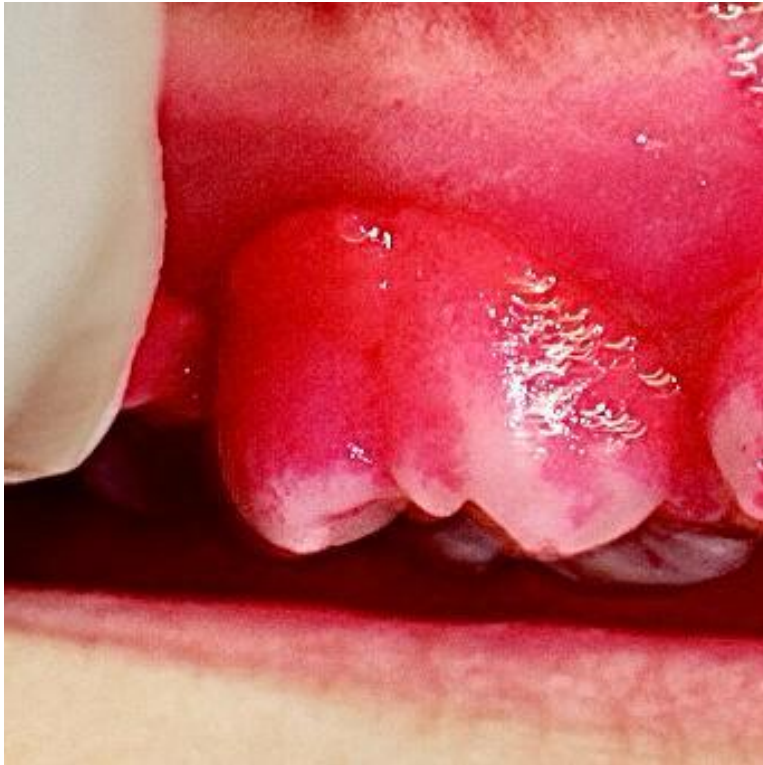Fonte: Autoria própria (2025)

Figura 6. Superfície vestibular do primeiro molar superior esquerdo corado com o EviForm



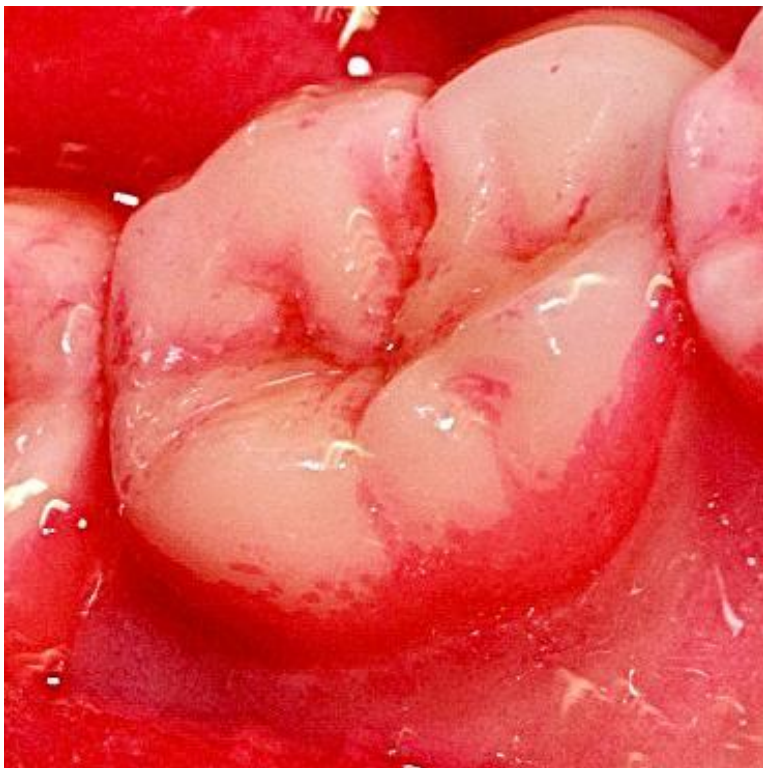Fonte: Autoria própria (2025)

Figura 7. Superfície vestibular do primeiro molar superior direito corado com o EviForm



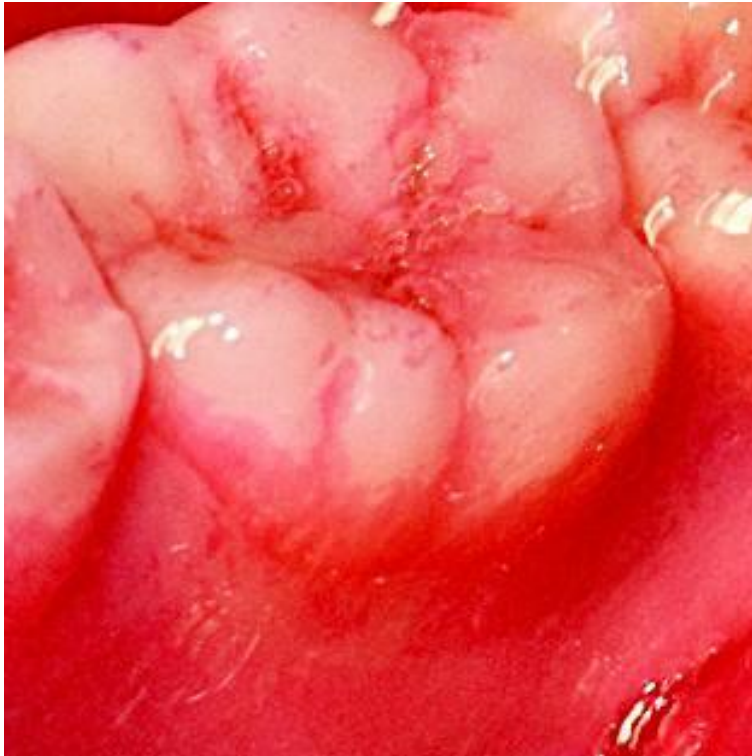Fonte: Autoria própria (2025)

Figura 8. Superfície lingual do primeiro molar inferior esquerdo corado com o EviForm



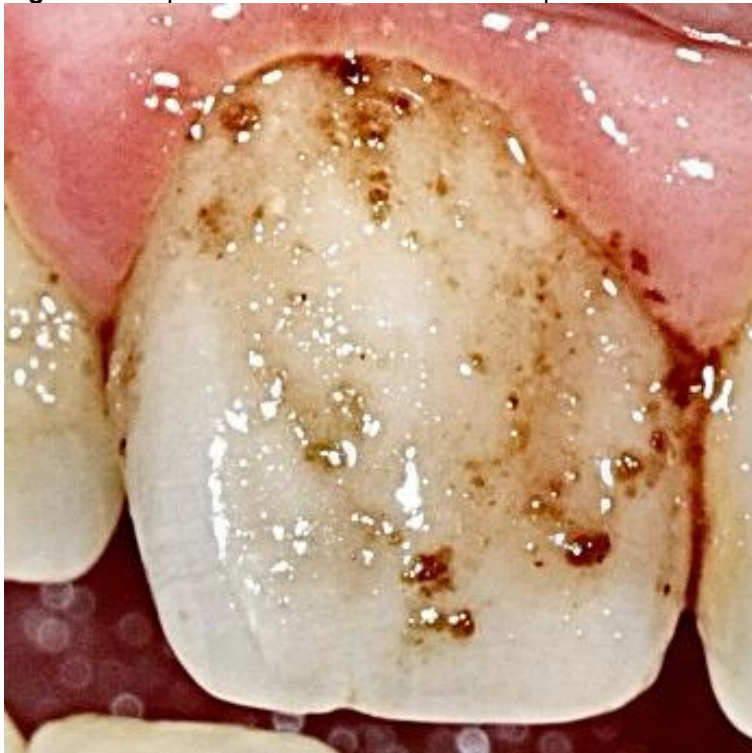Fonte: Autoria própria (2025)

Figura 9. Superfície lingual do primeiro molar inferior direito corado com o EviForm



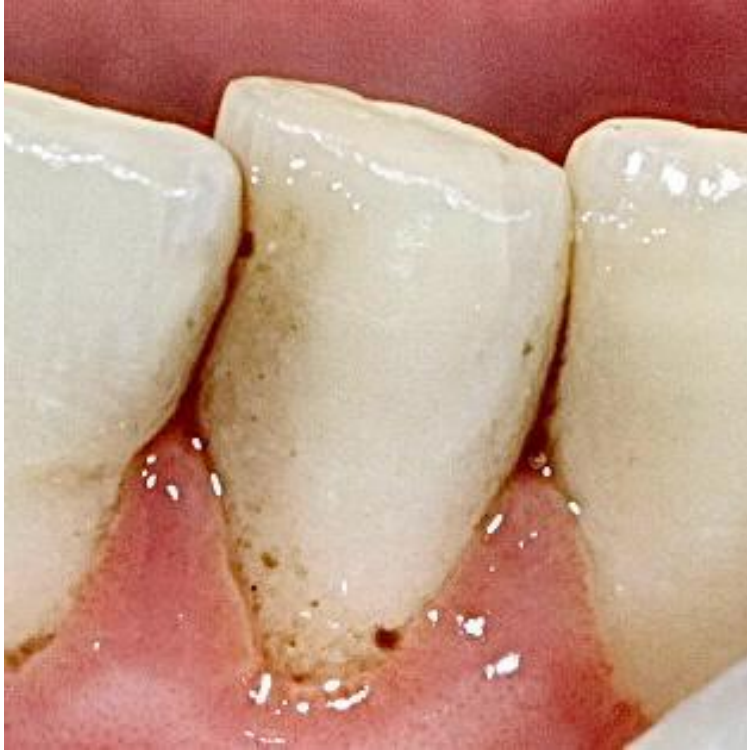Fonte: Autoria própria (2025)

Figura 10. Superfície vestibular do incisivo superior direito corado com Açai



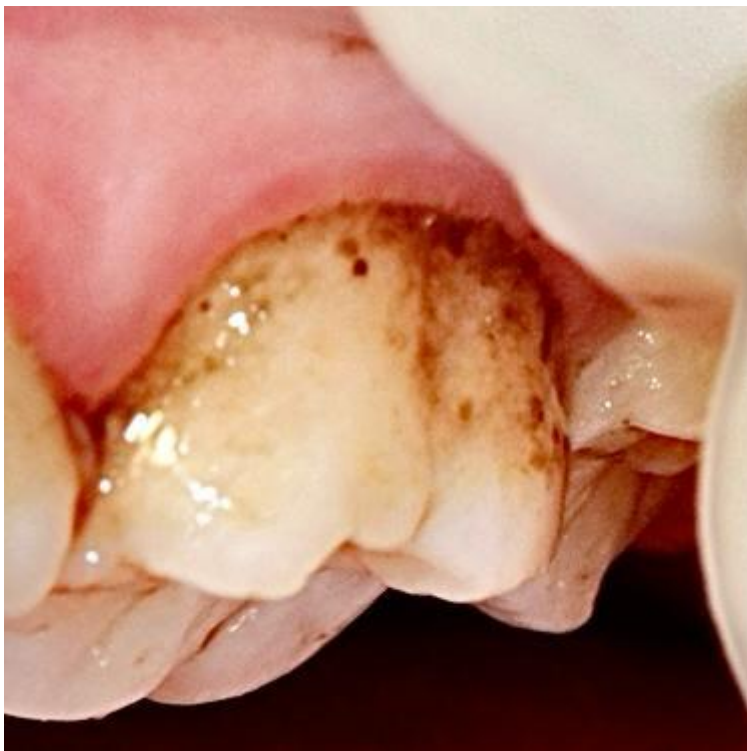Fonte: Autoria própria (2025)

Figura 11. Superfície vestibular do incisivo inferior esquerdo corado com Açai



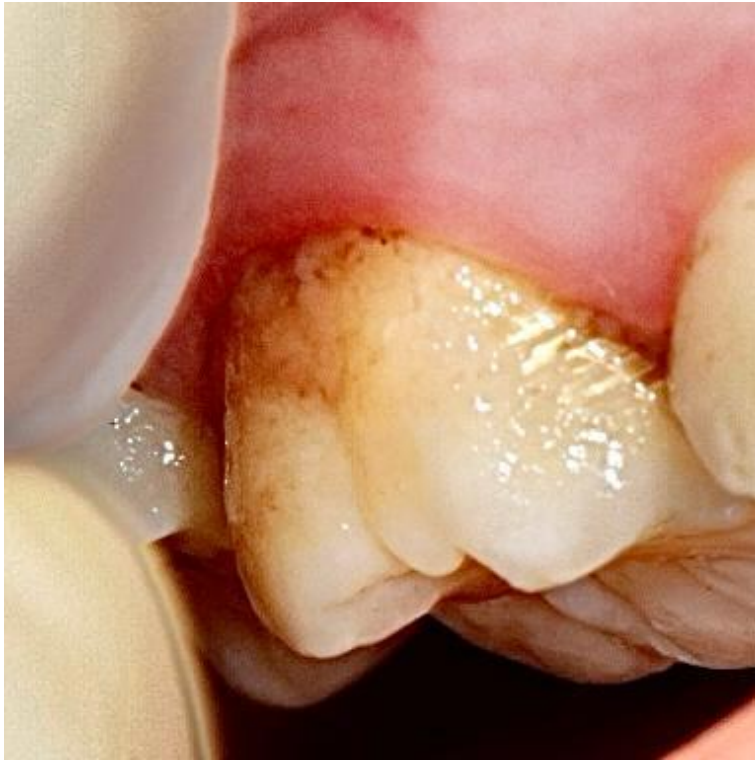Fonte: Autoria própria (2025)

Figura 12. Superfície vestibular do primeiro molar superior esquerdo corado com Açai



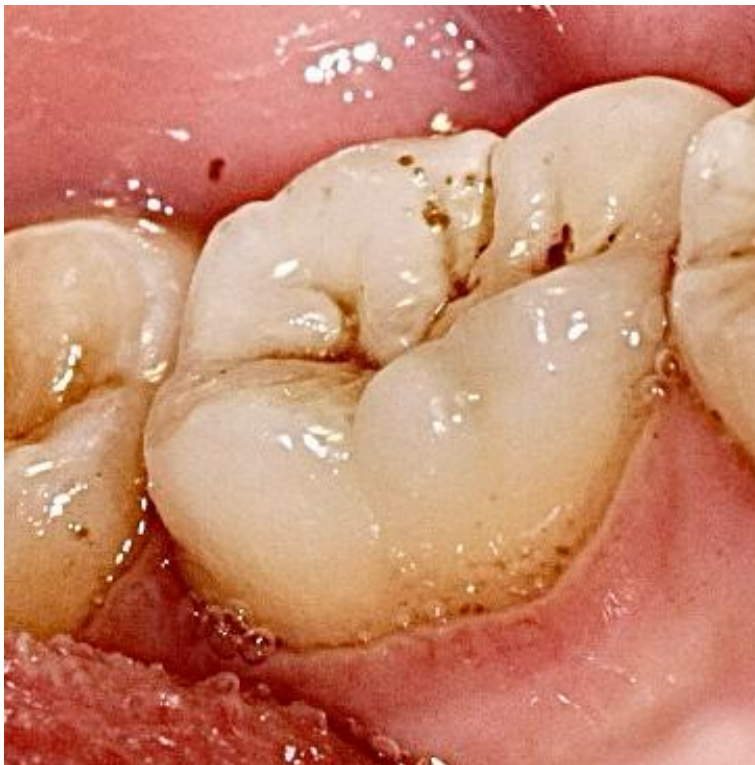Fonte: Autoria própria (2025)

Figura 13. Superfície vestibular do primeiro molar superior direito corado com Açai



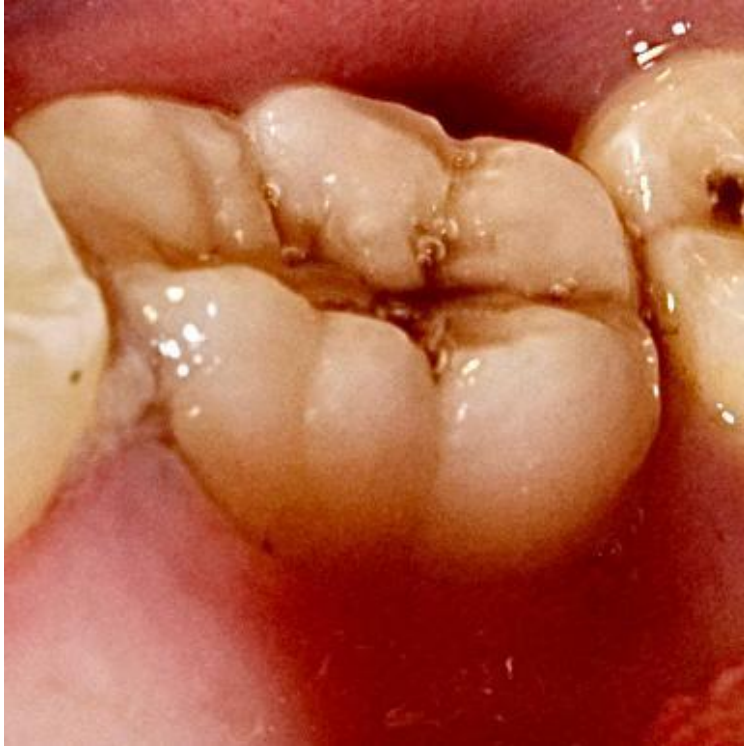Fonte: Autoria própria (2025)

Figura 14. Superfície lingual do primeiro molar inferior esquerdo corado com Açai



Fonte: Autoria própria (2025)

Figura 15. Superfície lingual do primeiro molar inferior direito corado com Açaí



Fonte: Autoria própria (2025)

5. CONCLUSÃO

Dentro das limitações desse estudo, foi possível concluir que o açaí pode ser uma alternativa como evidenciador de placa dental. A substituição do corante padrão mostra-se favorável devido à origem natural do açaí, o que minimiza o risco de reações alérgicas, além da ampla disponibilidade dessa matéria-prima em território nacional. Novos estudos devem ser feitos para criar evidências científicas sobre a utilização do açaí na prática clínica como recurso auxiliar para o controle de placa.

REFERÊNCIAS

- CARVALHO, G. N. **Acurácia da detecção e quantificação de placa dentária em fotografias intrabucais**. 2021. 53f. Dissertação (Mestrado em Odontologia e Saúde) – Faculdade de Odontologia, Universidade Federal da Bahia, Salvador, 2021. Disponível em: <https://repositorio.ufba.br/handle/ri/35312>. Acesso em: 20 fev. 2025.
- CÓRDOVA-FRAGA, T.; ARAUJO, D. B. de; SANCHEZ, T. A.; ELIAS, J. Jr.; CARNEIRO, A. A. O.; BRANDT-OLIVEIRA, R.; SOSA, M.; BAFFA, O. Euterpe olerácea (açai) as an alternative oral contrast agent in MRI of the gastrointestinal system: preliminary results. **Magnetic Resonance Imaging**, v. 22, n. 3, p. 389-393, 2004. DOI: 10.1016/j.mri.2004.01.018. Disponível em: <https://pubmed.ncbi.nlm.nih.gov/15062934/>. Acesso em: 20 fev. 2025.
- GIESE-KRAFT, K.; JUNG, K.; SCHLUETER, N.; VACH, K.; GANSS, C. Detecting and monitoring dental plaque levels with digital 2D and 3D imaging techniques. **PLOS ONE**, v. 17, n. 2, e0263722, 2022. DOI: <https://doi.org/10.1371/journal.pone.0263722>. Disponível em: <https://journals.plos.org/plosone/article?id=10.1371/journal.pone.0263722> Acesso em: 5 maio 2025.
- GREENE, J. C.; VERMILLION, J. R. The simplified oral hygiene index. **The Journal of the American Dental Association**, [S.l.], v. 68, n. 1, p. 7–13, jan. 1964. Disponível em: <https://www.sciencedirect.com/science/article/abs/pii/S0002817764810047>. Acesso em: 12 maio 2025.
- JUNG, K.; GIESE-KRAFT, K.; FISCHER, M.; SCHULZE, K.; SCHLUETER, N.; GANSS, C. Visualization of dental plaque with a 3D-intraoralscanner—A tool for whole mouth planimetry. **PLOS ONE**, San Francisco, v. 17, n. 10, e0276686, 2022. Disponível em: <https://doi.org/10.1371/journal.pone.0276686>. Acesso em: 12 maio 2025.
- LA ROSA, G. R. M.; CHAPPLE, I. L. C.; POLOSA, R.; PEDULLÀ, E.. A scoping review of new technologies for dental plaque quantitation: Benefits and limitations. **Journal of Dentistry**, [S.l.], v. 139, p. 104772, dez. 2023. Disponível em: <https://www.sciencedirect.com/science/article/pii/S0300571223003585>. Acesso em: 5 maio 2025.
- LOURO FILHO, P. P. .; SANTOS, J. O. S. .; TOVO, L. C. . Placa bacteriana. **Revista da Faculdade de Odontologia de Porto Alegre**, [S. l.], v. 7, n. 1, p. 59–78, 2022. DOI: 10.22456/2177-0018.123367. Disponível em: <https://seer.ufrgs.br/index.php/RevistadaFaculdadeOdontologia/article/view/123367>. Acesso em: 29 abr. 2025.
- MENSI, M. et al. Plaque disclosing agent as a guide for professional biofilm removal: A randomized clinical trial. **International Journal of Dental Hygiene**, [S.l.], v. 18, n. 2, p. 155–162, 2020. Disponível em: <https://pubmed.ncbi.nlm.nih.gov/32348624/>

MONGE-FUENTES, V. et al. Photodynamic therapy mediated by açai oil (*Euterpe oleracea* Martius) in nanoemulsion: A potential treatment for melanoma. **Journal of Photochemistry & Photobiology, B: Biology**, Amsterdam, v. 166, p. 301–310, 2017. Disponível em: <https://doi.org/10.1016/j.jphotobiol.2016.12.002>. Acesso em: 12 maio 2025.

NASCIMENTO, D. C. M.; AZZOLINI, F. S. F.; SILVEIRA, L. P. G. **Evidenciadores de placa e técnicas de escovação em crianças**. 1984.53f. Monografia (Especialização em Odontopediatria) – Faculdade de Odontologia de Piracicaba, Universidade Estadual de Campinas, Piracicaba, 1984.

OLIVEIRA, L. M.; PAZINATTO, J.; ZANATTA, F. B.. Are oral hygiene instructions with aid of plaque-disclosing methods effective in improving selfperformed dental plaque control? A systematic review of randomized controlled trials. **International Journal of Dental Hygiene**, [S.l.], v. 19, n. 4, p. 365–376, 2021. Disponível em: <https://doi.org/10.1111/idh.12491>. Acesso em: 5 maio 2025.

TEUBERLAIN, A. P.; DE CARLI, G.; PINE, M. H. G. P.; DOS SANTOS, F. A. Ação de dentifrícios experimentais sobre a saúde bucal de crianças com síndrome de Down. **International Journal of Dentistry**, v. 9, n. 3, p. 128–135, jul./set. 2010.

VAN DER SLUIJS, E.; SLOT, D. E.; HENNEQUIN-HOENDERDOS, N. L.; VALKENBURG, C.; VAN DER WEIJDEN, F. Dental plaque score reduction with an oscillating-rotating power toothbrush and a high-frequency sonic power toothbrush: a systematic review and meta-analysis of single-brushing exercises. **International Journal of Dental Hygiene**, [S.l.], v. 18, n. 1, p. 5–17, 2020. Disponível em: <https://doi.org/10.1111/idh.12463>. Acesso em: 5 maio 2025.

YAMAGUCHI, K. K. L. et al. Amazon açai: Chemistry and biological activities: A review. **Food Chemistry, Amsterdam**, v. 179, p. 137–151, 2015. Disponível em: <https://www.sciencedirect.com/science/article/pii/S0308814615010936>. Acesso em: 5 maio 2025.

YOSHIGA, C.; DOI, K.; OUE, H.; KOBATAKE, R.; KAWAGOE, M.; UMEHARA, H.; TSUGA, K. Utility of intraoral scanner imaging for dental plaque detection. **Imaging Science in Dentistry**, [S.l.], v. 54, p. 43–48, 2024. Disponível em: <https://pubmed.ncbi.nlm.nih.gov/38571782/>

YOSHIGA, C.; KOBATAKE, R.; DOI, K.; OUE, H.; KAWAGOE, M.; TSUGA, K. Evaluation of blue and red two-tone colored staining solution for dental plaque imaging using an intraoral scanner. **Journal of Clinical and Experimental Dentistry**, [S.l.], v. 16, n. 7, p. e845–e850, 2024. Disponível em: <https://pubmed.ncbi.nlm.nih.gov/39219823/>

YÜKSEL, B.; ÖZVEREN, N.; YEŞİL, Ç. Evaluation of dental plaque area with artificial intelligence model. **Nigerian Journal of Clinical Practice**, [S.l.], v. 28, n. 4, p. 759–765, abr. 2024. Disponível em: <https://www.ajol.info/index.php/njcp/article/view/292926>. Acesso em: 5 maio 2025.

ANEXO A



PARECER CONSUBSTANCIADO DO CEP

DADOS DO PROJETO DE PESQUISA

Título da Pesquisa: AVALIAÇÃO DO AÇAÍ (EUTERPE OLERACEA MARTIUS) COMO EVIDENCIADOR DE PLACA DENTAL: ESTUDO CLÍNICO CROSSOVER

Pesquisador: Sérgio Luiz Pinheiro

Área Temática:

Versão: 2

CAAE: 91161925.0.0000.5481

Instituição Proponente: Pontifícia Universidade Católica de Campinas - PUC/ CAMPINAS

Patrocinador Principal: Financiamento Próprio

DADOS DO PARECER

Número do Parecer: 7.867.504

Apresentação do Projeto:

INTRODUÇÃO:

A placa dental que se forma sobre a superfície dos dentes é constituída principalmente por proteínas de origem salivar e/ou bacteriana que desempenham papel crucial no desenvolvimento de lesões de cárie dentárias e doenças periodontais (Louro Filho et al., 2022). Existem diversos métodos para a remoção da placa dental, um deles é a utilização de escovas elétricas pelo próprio paciente, como as oscilantes-rotativas e as sônicas de alta frequência. Van Der Sluis et al. (2020) realizaram revisão sistemática comparando a eficácia de ambas as escovas. Foi possível concluir que as escovas elétricas oscilantes-rotativas são mais eficazes que as sônicas na remoção da placa dental. A remoção de placa dental pode ser feita utilizando evidenciadores que coram o biofilme que está aderido nos dentes e auxilia o paciente na escovação, uma vez que fica mais fácil visualizar onde deve ser feita a escovação. Oliveira et al. (2021) realizaram revisão sistemática de ensaios clínicos randomizados com o intuito de determinar a eficácia dos evidenciadores de placa para o controle do biofilme. Ao final da revisão, puderam concluir que a utilização do evidenciador dental é muito eficaz no controle da placa e também do sangramento gengival, principalmente em pacientes que estavam sob tratamento ortodôntico. Mensi et al.

Endereço: Rua Professor Doutor Euryclides de Jesus Zarbin, nº 1516 - Bloco D
Bairro: Parque Rural Fazenda Santa **CEP:** 13.087-071
UF: SP **Município:** CAMPINAS
Telefone: (19)3243-4777 **E-:** comitedeetica@puc-campinas.edu.br



Continuação do Parecer: 7.807.904

(2020) relataram que o evidenciador de placa pode ser uma ferramenta eficaz para otimizar a remoção profissional da placa dental, permitindo que o profissional foque nas regiões mais afetadas. Atualmente, existem diversos tipos de evidenciadores de placa dental sintéticos, que são utilizados na Odontologia, com destaque para a Fucsina e a Eritrosina (Nascimento et al., 1984). Para avaliar os locais que foram corados pelos evidenciadores de placa existem diversos recursos, como: câmera digital, scanner intraoral e câmera intraoral. Yoshiga et al. (2024) examinaram a precisão da detecção de placa com o scanner intraoral em comparação com imagens capturadas com câmera digital e puderam concluir que as imagens do scanner apresentaram menor nitidez e apareciam mais borradas e aumentadas devido a sua resolução inferior em comparação com a câmera digital. O scanner foi comparado também com a câmera intraoral para a visualização da placa. Ambos apresentaram resultados muito próximos, porém, por mais que o scanner apresente visualização em 3D de toda a superfície dental, a resolução da câmera intraoral é melhor (Giese-Kraft et al., 2022; Jung et al., 2022; La Rosa et al., 2023). Yüksel et al. (2024) avaliaram a precisão de um sistema de inteligência artificial para medir a quantidade de placa bacteriana presente na superfície dental. Foram realizadas fotografias intra-orais e as placas foram avaliadas em um software escolhido para o estudo. Concluíram que a inteligência artificial obteve bons resultados em detectar a placa bacteriana na superfície dental. O Açaí (*Euterpe Oleracea Martius*) é uma fruta brasileira, originária da Amazônia. São comercializadas apenas duas espécies no Brasil, a *Euterpe Oleracea* e *Euterpe Precatória*. Estas não apresentam nenhuma diferença significativa entre elas. Várias partes da árvore que originam o açaí (*Euterpe Oleracea Martius*) são utilizadas em algumas comunidades isoladas para o tratamento de diversos problemas de saúde. A sua polpa possui potencial efeito anti-inflamatório e antioxidante, além de ser relacionada com a redução no risco de doenças cardíacas (Yamaguchi et al., 2015). Monge-Fuentes et al. (2017) investigaram o uso do óleo de açaí (*Euterpe Oleracea Martius*) incorporado em nano emulsão como foto sensibilizador para a Terapia Fotodinâmica Antimicrobiana (aPDT) no tratamento de melanoma. A aPDT, quando aplicada com a nano emulsão e com o açaí (*Euterpe Oleracea Martius*), reduziu a viabilidade das células de melanoma, mostrando que ocorre morte celular por apoptose. Foi

Endereço: Rua Professor Doutor Euryclides de Jesus Zerbini, n° 1516 - Bloco D
 Bairro: Parque Rural Fazenda Santa CEP: 13.087-071
 UF: SP Município: CAMPINAS
 Telefone: (19)3043-6777 E-: comiteetica@puc-campinas.edu.br



Continuação do Parecer: 7.867.804

possível concluir que o óleo de açaí (*Euterpe Oleracea Martius*) pode atuar como um novo fotossensibilizador natural para a aPDT contra melanoma, oferecendo uma abordagem inovadora. O açaí (*Euterpe Oleracea Martius*) foi avaliado como uma alternativa de contraste via oral, na realização de ressonância magnética do trato gastrointestinal. Foi considerado vantajoso em relação aos outros contrastes orais comumente utilizados, isso porque, além do açaí ser orgânico, é também isento de efeitos colaterais, possui sabor agradável para os pacientes e é uma matéria prima de fácil acesso no Brasil (Córdova-Fraga et al., 2004). A literatura não possui trabalhos utilizando o açaí (*Euterpe Oleracea Martius*) como evidenciador de placa dental. Por todos os benefícios que o açaí (*Euterpe Oleracea Martius*) pode trazer para essa finalidade, o objetivo deste trabalho será avaliar o açaí (*Euterpe Oleracea Martius*). A hipótese nula é que o açaí (*Euterpe Oleracea Martius*) não apresente potencial para ser utilizado como evidenciador de placa dental.

CRITÉRIOS DE INCLUSÃO:

Serão selecionados para a pesquisa 20 pacientes que possuam entre 12 a 18 anos, com incisivos centrais e primeiros molares permanentes erupcionados na boca e que tenham assinado o TCLE ou TALE

CRITÉRIOS DE EXCLUSÃO:

Serão excluídos os pacientes que possuem lesões de cárie, restaurações e destruição coronária nos incisivos centrais e primeiro molares permanentes. Pacientes que não possuem esses dentes erupcionados e não assinarem o TCLE ou TALE, também serão excluídos.

Objetivo da Pesquisa:

OBJETIVO PRIMÁRIO:

O objetivo deste trabalho será avaliar o açaí (*Euterpe Oleracea Martius*) como evidenciador de placa dental utilizando o evidenciador a base de eritrosina como controle.

OBJETIVO SECUNDÁRIO:

Não se aplica.

Endereço: Rua Professor Doutor Euryclides de Jesus Zerbini, nº 1516 - Bloco D
 Bairro: Parque Rural Fazenda Santa CEP: 13.087-071
 UF: SP Município: CAMPINAS
 Telefone: (19)3243-6777 E-: comitedetica@puc-campinas.edu.br



Continuação do Parecer: 7.807.504

Avaliação dos Riscos e Benefícios:

RISCOS:

Os riscos para os indivíduos que irão participar da pesquisa são mínimos, uma vez que o açai (Euterpe Oleracea Martius) e a eritrosina serão utilizados para corar a placa dental para auxiliar o paciente a identificar áreas que devam ser higienizadas. Pode ocorrer a pigmentação de regiões dos dentes (esmalte dental) que sejam mais porosas, caso isso aconteça, será feita a limpeza dessas regiões com pasta profilática

BENEFÍCIOS:

O paciente que for submetido a essa pesquisa possuirá os seguintes benefícios: exame clínico oral completo identificando o estado de saúde bucal atual, orientação de escovação, profilaxia e, em caso de necessidade de algum tratamento, será encaminhado para as Clínicas de Odontologia da PUC-Campinas.

Comentários e Considerações sobre a Pesquisa:

Pertinência e valor científico do estudo proposto;

Adequação da metodologia aos objetivos perseguidos;

Grau de vulnerabilidade dos participantes e medidas protetoras propostas;

Garantia dos direitos fundamentais do participante de pesquisa (informação, privacidade, recusa inócua, desistência, continuidade do atendimento, acesso ao pesquisador e CEP etc.).

Considerações sobre os Termos de apresentação obrigatória:

Adequados.

Recomendações:

Não há.

Conclusões ou Pendências e Lista de Inadequações:

Segue abaixo a resposta de pendência do Parecer Consubstanciado do CEP nº 7.783.893 datado de 26/08/2025, como segue:

ITEM 1: CRONOGRAMA:

a. **PENDÊNCIA 1:** Acrescentar as informações descritas abaixo na Plataforma Brasil. As mesmas estão descritas no Projeto de Pesquisa:

Endereço: Rua Professor Doutor Euryclides de Jesus Zerbin, nº 1516 - Bloco D
 Bairro: Parque Rural Fazenda Santa CEP: 13.067-571
 UF: SP Município: CAMPINAS
 Telefone: (19)3043-4777 E-mail: comitedeetica@puc-campinas.edu.br



Continuação do Parecer: 7.957.504

Escolha do tema e busca bibliográfica início fevereiro de 2025 data de término NÃO CONSTA e Busca bibliográfica e elaboração do projeto de pesquisa: Início: Março, Abril e Maio de 2025 a data de término NÃO CONSTA.

RESPOSTA DO PESQUISADOR: Eu fiz a inserção do Projeto de Pesquisa na Plataforma Brasil no mês de junho. As datas anteriores ao dia da colocação do Projeto, não são possíveis de serem colocadas. De qualquer forma, se o objetivo é ficar exatamente igual o Projeto da PB, retirei do Projeto.

PARECER DO CEP: PENDÊNCIA ATENDIDA.

b. PENDÊNCIA 2: Acrescentar, no projeto, a data de término nas etapas descritas abaixo, conforme informado na PB:

b1. Envio para o comitê de ética em pesquisa: início junho de 2025 acrescentar data de término no projeto;

b2. Atualização bibliográfica: início junho de 2025 acrescentar data de término no projeto. Observação: Esta etapa está descrita duas vezes na PB;

b3. Início do estudo, seleção dos pacientes, metodologia, obtenção de resultados e redação do TCC acrescentar data de término no projeto;

b4. Execução da metodologia, obtenção de resultados e redação final do TCC: acrescentar data de término no projeto;

b5. Apresentação do TCC para a Banca Examinadora: acrescentar data de término no projeto.

RESPOSTA DO PESQUISADOR: Eu nunca precisei acrescentar as datas no Projeto da execução das etapas. Também não vejo que a CONEP exija isso. Na minha opinião, é um excesso essa solicitação. De qualquer forma, fiz a inserção.

PARECER DO CEP: PENDÊNCIAS ATENDIDAS.

ITEM 2: TCLEs (pais/responsáveis legais e dos participantes maiores de idade) e TALE:

Em TCLE pág. 1 (3º parágrafo) LÊ-SE: "Após 15 dias, vamos pedir para retornar e realizaremos o mesmo procedimento.

O participante e no caso de menores de 18 anos "o participante e seu responsável legal" retornarão a clínica de odontologia da PUC-Campinas. Este retorno poderá trazer "CUSTOS" com transporte e alimentação para o participante e seu

Endereço: Rua Professor Doutor Euryclides de Jesus Zerbini, nº 1516 - Bloco D
 Bairro: Parque Rural Fazenda Santa CEP: 13.087-571
 UF: SP Município: CAMPINAS
 Telefone: (19)3343-8777 E-: comitedeetica@puc-campinas.edu.br



PONTIFÍCIA UNIVERSIDADE
CATÓLICA DE CAMPINAS -
PUC/ CAMPINAS



Continuação do Parecer: 7.667.904

com o risco inerente à pesquisa". Por isso o/a pesquisador/a responsável deverá encaminhar para o CEP/PUC-Campinas os Relatórios Parciais a cada seis meses e o Relatório Final de seu projeto, até 30 dias após o seu término.

Este parecer foi elaborado baseado nos documentos abaixo relacionados:

Tipo Documento	Arquivo	Postagem	Autor	Situação
Informações Básicas do Projeto	PI_INFORMAÇÕES_BÁSICAS_DO_PROJETO_2579809.pdf	19/09/2025 14:24:22		Aceito
Cronograma	cronogramaok.pdf	19/09/2025 14:23:18	Sérgio Luiz Pinheiro	Aceito
Declaração de Pesquisadores	respostapendencias.pdf	19/09/2025 14:20:19	Sérgio Luiz Pinheiro	Aceito
TCE / Termos de Assentimento / Justificativa de Ausência	tceok.pdf	19/09/2025 14:17:53	Sérgio Luiz Pinheiro	Aceito
TCE / Termos de Assentimento / Justificativa de Ausência	tceca1217.pdf	19/09/2025 14:17:09	Sérgio Luiz Pinheiro	Aceito
TCE / Termos de Assentimento / Justificativa de Ausência	tce18ok.pdf	19/09/2025 14:16:54	Sérgio Luiz Pinheiro	Aceito
Projeto Detalhado / Brochura Investigador	projetoacatevidenciador.pdf	19/09/2025 14:14:45	Sérgio Luiz Pinheiro	Aceito
Declaração de Pesquisadores	termoconsentimentotratamentodadosok.pdf	28/06/2025 12:07:32	Sérgio Luiz Pinheiro	Aceito
Declaração de Pesquisadores	termocompromissoutilizacaodadosok.pdf	28/06/2025 12:07:17	Sérgio Luiz Pinheiro	Aceito
Declaração de Pesquisadores	declaracaoresponsgui.pdf	28/06/2025 12:06:39	Sérgio Luiz Pinheiro	Aceito
Declaração de Pesquisadores	declaracaoresponsabpesquisadonsergio.pdf	28/06/2025 12:06:16	Sérgio Luiz Pinheiro	Aceito
Declaração de Pesquisadores	declaracaoresponsabilidadeisabela.pdf	28/06/2025 12:06:52	Sérgio Luiz Pinheiro	Aceito
Declaração de Pesquisadores	cartacepok.pdf	28/06/2025 12:06:14	Sérgio Luiz Pinheiro	Aceito
Orçamento	declaracaocustosok.pdf	28/06/2025 12:02:58	Sérgio Luiz Pinheiro	Aceito

Endereço: Rua Professor Doutor Euryclides de Jesus Zerbini, n° 1516 - Bloco D

Bairro: Parque Rural Fazenda Santa

CEP: 13.087-071

UF: SP

Município: CAMPINAS

Telefone: (19)3343-6777

E-mail: comitedeetica@puc-campinas.edu.br



Continuação do Parecer: 7.807.904

Declaração de Instituição e Infraestrutura	autorizacaoecv.pdf	28/08/2025 12:02:27	Sérgio Luiz Pinheiro	Aceito
Declaração de Instituição e Infraestrutura	declaracaoinfracepck.pdf	28/08/2025 12:02:11	Sérgio Luiz Pinheiro	Aceito
Folha de Rosto	folhaderostoassinpro.pdf	28/08/2025 12:01:15	Sérgio Luiz Pinheiro	Aceito

Situação do Parecer:

Aprovado

Necessita Apreciação da CONEP:

Não

CAMPINAS, 29 de Setembro de 2025

Assinado por:
GIOVANNA ROSA DEGASPERI
(Coordenador(a))

Endereço: Rua Professor Doutor Eurycides de Jesus Zerbini, nº 1516 - Bloco D
Bairro: Parque Rural Fazenda Santa CEP: 13.087-071
UF: SP Município: CAMPINAS
Telefone: (19)3343-6777 E-: comitedetica@puc-campinas.edu.br