

**PONTIFÍCIA UNIVERSIDADE CATÓLICA DE CAMPINAS**

**CENTRO DE CIÊNCIAS DA VIDA**

**FACULDADE DE MEDICINA VETERINÁRIA**

**GIULIANA GRASSI**

**PRINCIPAIS MÉTODOS DIAGNÓSTICOS DE IMAGEM PARA A  
DEGENERAÇÃO MIXOMATOSA DA VALVA MITRAL EM CÃES**

**CAMPINAS**

**2020**

**GIULIANA GRASSI**

**PRINCIPAIS MÉTODOS DIAGNÓSTICOS DE IMAGEM PARA A  
DEGENERAÇÃO MIXOMATOSA DA VALVA MITRAL EM CÃES**

Trabalho de conclusão de curso,  
apresentado como exigência para  
obtenção do título de Bacharel em  
Medicina Veterinária na Pontifícia  
Universidade Católica de Campinas.

Orientadora: Prof. Ms. Mariana Santos  
de Miranda

PUC-CAMPINAS

2020

Ficha Catalográfica

Elaborada pela Biblioteca da PUC Campinas

Ficha catalográfica elaborada por Fabiana A Bracchi CRB 10221  
Sistema de Bibliotecas e Informação - SBI - PUC-Campinas

Grassi, Giuliana

Principais Métodos Diagnósticos de Imagem para a Degeneração Mixomatosa da Valva Mitral em Cães / Giuliana Grassi. - Campinas: PUC-Campinas, 2020.

58 f.: il.

Orientador: Mariana Santos de Miranda.

TCC (Bacharelado em Medicina Veterinária) - Faculdade de Medicina Veterinária, Centro de Ciências da Vida, Pontifícia Universidade Católica de Campinas, Campinas, 2020.

1. Valva Mitral. 2. Ecocardiograma. 3. Radiografia Torácica. I. Miranda, Mariana Santos de .  
II. Pontifícia Universidade Católica de Campinas. Centro de Ciências da Vida. Faculdade de  
Medicina Veterinária. III. Título.

## FOLHA DE APROVAÇÃO

GIULIANA GRASSI

### PRINCIPAIS MÉTODOS DIAGNÓSTICOS DE IMAGEM PARA A DEGENERAÇÃO MIXOMATOSA DA VALVA MITRAL EM CÃES

Trabalho de Conclusão de Curso  
aprovado como requisito para obtenção  
do grau de Bacharel no Curso de  
Graduação em Medicina Veterinária,  
Faculdade de Medicina Veterinária,  
Pontifícia Universidade Católica de  
Campinas – PUC-Campinas, pela banca  
examinadora:

Professor(a)-Orientador(a): \_\_\_\_\_

Prof. Ms. **Mariana Santos de Miranda**  
Faculdade de Medicina Veterinária  
PUC-Campinas

Membro: \_\_\_\_\_

Prof. Ms. **Virgínio Coelho da Silva**  
Faculdade de Medicina Veterinária  
PUC-Campinas

Membro: \_\_\_\_\_

Prof. Ms. **João Ramos Carneiro**  
Faculdade de Medicina Veterinária  
PUC-Campinas

Campinas

2020

Dedico este estudo a todos que fizeram parte da minha jornada acadêmica.

## **AGRADECIMENTOS**

A elaboração deste trabalho dispôs da ajuda e solidariedade de diversas pessoas, as quais eu deixo o meu agradecimento.

A todos os professores do curso de Medicina Veterinária da Pontifícia Universidade Católica de Campinas que, além de todo o conhecimento passado nesses quatro anos de graduação, ofereceram todo apoio emocional e pessoal para que fosse possível realizar este trabalho. Também os profissionais que cruzaram o meu caminho, através de estágios, palestras, congressos e cursos que me inspiraram a continuar nesta jornada de graduação com mais alegria e prazer.

À minha orientadora Prof. Mariana, juntamente com a minha co-orientadora Prof. Marta Luppi, por todo respaldo técnico-científico, assistência, conversas e reuniões para que esta monografia fosse realizada.

Aos meus pais, irmã e familiares que estiveram ao meu lado durante toda a graduação e especialmente no processo de elaboração do TCC. E aos amigos pela compreensão, amparo e consolo nos momentos mais difíceis, muito obrigada.

“A grandeza de uma nação pode ser julgada pelo modo que seus animais são tratados”.

(Mahatma Gandhi)

## RESUMO

A degeneração mixomatosa da valva mitral é a doença cardiovascular mais comum em cães de pequeno porte, sobretudo os de raça pura, tendo como destaque as raças Cavalier King Charles Spaniel e Dachshund. Acomete os folhetos valvares causando espessamento, prolapso e disfunção dessas estruturas e, como consequência, a regurgitação do fluxo sanguíneo para o átrio esquerdo, podendo resultar disfunção hemodinâmica grave e falência cardíaca com sua progressão. A etiologia ainda é muito discutida e incerta, contudo, a deposição de proteoglicanos e glicosaminoglicanos é a principal consequência de toda a cascata fisiopatológica. O achado mais relevante é o sopro cardíaco, que varia de grau I a VI, que leva o clínico a solicitar exames complementares para confirmar a suspeita. O exame padrão ouro no diagnóstico desta enfermidade é o ecocardiograma, porém, a radiografia torácica é e deve ser amplamente empregada como diagnóstico complementar e acompanhamento da progressão da doença.

**Palavras-chave:** Valva Mitral. Sopro. Ecocardiograma. Radiografia Torácica.



# ABSTRACT

Myxomatous mitral valve degeneration is the most common cardiovascular disease in small dogs, especially purebred dogs, featured for Cavalier King Charles Spaniel and Dachshund breeds. It affects the valve leaflets causing thickening, prolapse, and dysfunction of this structure and, as a consequence, the regurgitation of blood flow to the left atrium, it can result in severe hemodynamic dysfunction and heart failure with its progression. The etiology is still very discussed and uncertain, however, the deposition of proteoglycans and glycosaminoglycans is the main consequence of the entire pathophysiological cascade. The most relevant discover is a heart murmur, which varies from grade I to VI, which leads the clinician to request additional tests to confirm the suspicion. The gold standard exam in the diagnosis of this disease is the echocardiogram, however, chest radiography is and should be widely used as a complementary diagnosis and monitoring the progression of the disease.

**Keywords:** Mitral Valve. Murmur. Echocardiogram. Chest Radiography.

# LISTA DE ILUSTRAÇÕES

<b>FIGURA 1:</b> Desenho esquemático do posicionamento do coração no tórax do cão .....	18
<b>FIGURA 2:</b> As valvas atrioventriculares .....	19
<b>FIGURA 3:</b> Fotomicrografia da estrutura histológica valvar. ....	20
<b>FIGURA 4:</b> Fotografia da estrutura anatômica valvar .....	21
<b>FIGURA 5:</b> Representação esquemática da atuação da serotonina na DMVM	24
<b>FIGURA 6:</b> Foto da valva mitral acometida pela DMVM .....	26
<b>FIGURA 7:</b> Desenho esquemático das áreas de ausculta no Cão .....	30
<b>FIGURA 8:</b> Representação esquemática do estadiamento da DMVM.....	31
<b>FIGURA 9:</b> Imagem ecocardiográfica representando o exame em modo M....	34
<b>FIGURA 10:</b> Imagem representativa de exame ecocardiográfico em modo B. 35	
<b>FIGURA 11:</b> Imagem ultrassonográfica evidenciando Doppler colorido e espectral.....	36
<b>FIGURA 12:</b> Ilustração da analogia do relógio, mostrando como ela é relacionada às estruturas anatômicas do coração. ....	40
<b>FIGURA 13:</b> Imagem radiográfica LL e DV evidenciando alterações em átrio esquerdo .....	41
<b>FIGURA 14:</b> Imagem radiográfica LL e DV evidenciando alterações em átrio direito.....	42
<b>FIGURA 15:</b> Imagens radiográficas indicando alterações em ventrículo direito. ....	43
<b>FIGURA 16:</b> Mensuração VHS .....	44
<b>FIGURA 17:</b> Mensuração do coração VLAS .....	45
<b>FIGURA 18:</b> Imagem radiográfica de tórax de um cão em seu aspecto caudal direito, um padrão alveolar com vários broncogramas aéreos é evidenciado. .	47
<b>FIGURA 19:</b> Imagem radiográfica de tórax de um cão com edema pulmonar cardiogênico, evidenciando o padrão brônquico .....	48
<b>FIGURA 20:</b> Imagem radiográfica de tórax de um cão, na projeção laterolateral, evidenciando as mensurações realizadas para a avaliação da pressão atrial esquerda. ....	49
<b>FIGURA 21:</b> Imagem radiográfica de tórax de um cão, na projeção laterolateral, evidenciando a mensuração do coração pelo método RLAD .....	50

# LISTA DE QUADROS

<b>QUADRO 1:</b> Descrição da sequência da anamnese .....	28
<b>QUADRO 2:</b> Graduação do Sopro .....	29

# SIGLAS E ABREVIações

<b>ACVIM</b>	<i>American College Of Veterinary Internal Medicine</i>
<b>AD</b>	<b>Átrio Direito</b>
<b>AE</b>	<b>Átrio Esquerdo</b>
<b>BPM</b>	<b>Batimentos Por Minuto</b>
<b>DV</b>	<b>Dorsoventral</b>
<b>DMVM</b>	<b>Degeneração Mixomatosa Da Valva Mitral</b>
<b>EIC</b>	<b>Espaço Intercostal</b>
<b>EPSS</b>	<i>E Point To Septal Separation</i>
<b>FEc</b>	<b>Fração De Encurtamento</b>
<b>ICCD</b>	<b>Insuficiência Cardíaca Congestiva Direita</b>
<b>LL</b>	<b>Laterolateral</b>
<b>MHz</b>	<b>Mega-Hertz</b>
<b>PISA</b>	<i>Proximal Isovelocity Surface Área</i>
<b>RLAD</b>	<i>Radiographic Atrial Dimention</i>
<b>VD</b>	<b>Ventrículo Direito</b>
<b>VD</b>	<b>Ventrodorsal</b>
<b>VE</b>	<b>Ventrículo Esquerdo</b>
<b>VHS</b>	<i>Vertebral Scale System</i>
<b>VLAS</b>	<i>Vertebral Left Atrial Size</i>

## S mario

<b>1 INTRODU�O</b> .....	<b>14</b>
<b>2 O SISTEMA CARDIOVASCULAR DO C�O</b> .....	<b>16</b>
2.1 Anatomia e Fisiologia do Cora�o .....	17
2.2 Morfologia e Funcionamento da Valva Mitral .....	19
<b>3 A DOEN�A</b> .....	<b>22</b>
3.1 Etiologia e fisiopatologia .....	23
3.2 Exame Cl�nico .....	27
<b>4 O DIAGN�STICO</b> .....	<b>32</b>
4.1 Ecocardiografia .....	33
4.2 Radiografia Tor�cica .....	39
<b>5 CONCLUS�O</b> .....	<b>51</b>
<b>6 REFER�NCIAS</b> .....	<b>53</b>

## 1 INTRODUÇÃO

---

A degeneração mixomatosa da valva mitral (DMVM) é a doença cardiovascular mais comum em cães, com aproximadamente 75% dos casos de doenças cardíacas diagnosticadas em cães na América do Norte (KEENE, 2019). A maioria dos cães de raça pequena cria algum grau de regurgitação mitral conforme o avanço da idade (NELSON; COUTO, 2015).

A predisposição à doença ocorre em cães de meia-idade aos idosos e em raças de porte médio e pequeno. Acredita-se que exista fonte hereditária e pelo menos um terço dos cães pequenos com mais de 10 anos de idade são acometidos. As raças envolvidas na DMVM são King Charles Cavalier Spaniel, Poodles, Schnauzers miniatura, Lulu da Pomerânia, Fox Terrier, Cocker Spaniel, Dachshunds entre muitos outros (NELSON; COUTO, 2015).

Devido à alta incidência dessa afecção na rotina clínica de pequenos animais e a importância do diagnóstico precoce para instituir a terapia adequada e estabelecer o prognóstico desses animais uma revisão bibliográfica foi elaborada.

O objetivo geral do trabalho foi contextualizar o leitor quanto às estruturas anatômicas, a fisiologia e a histologia do sistema cardiovascular e da valva mitral, além de descrever os principais processos envolvidos na fisiopatologia e discorrer sobre o exame físico dos pacientes. Os objetivos específicos do trabalho foram o detalhamento dos exames diagnósticos complementares disponíveis, citando suas vantagens e desvantagens para que o clínico possa juntamente com o tutor traçar o plano terapêutico ideal para cada caso.

Esta revisão foi realizada com base em pesquisas científicas acessadas por meio de sites acadêmicos como Google Scholar, PubMed e Scielo, livros de anatomia, fisiologia, cardiologia, ecocardiografia e radiologia veterinária.

Os critérios de inclusão das fontes bibliográficas foram idioma e data de publicação. Desta forma, foi estabelecido a utilização de artigos completos, dissertações ou teses escritas apenas nas línguas portuguesa e inglesa bem como publicados entre os anos de 1993 e 2019.

## **2 O SISTEMA CARDIOVASCULAR DO CÃO**

---



Esse sistema é imprescindível para todos aqueles animais que ultrapassem um tamanho no qual a difusão não é mais suficiente para nutrir e distribuir as substâncias requeridas pelas células (DYCE; SACK; WENSING, 2010).

A angiologia inclui o sistema cardiovascular e o sistema linfático, sendo o primeiro constituído pelo coração, vasos sanguíneos e pelo sangue, e o segundo formado pela linfa e vasos linfáticos que, de modo geral, acompanham as veias e os linfonodos, sendo estes últimos largamente distribuídos pelo corpo (SCHUMMER *et al.*, 1981).

## **2.1 Anatomia e Fisiologia do Coração**

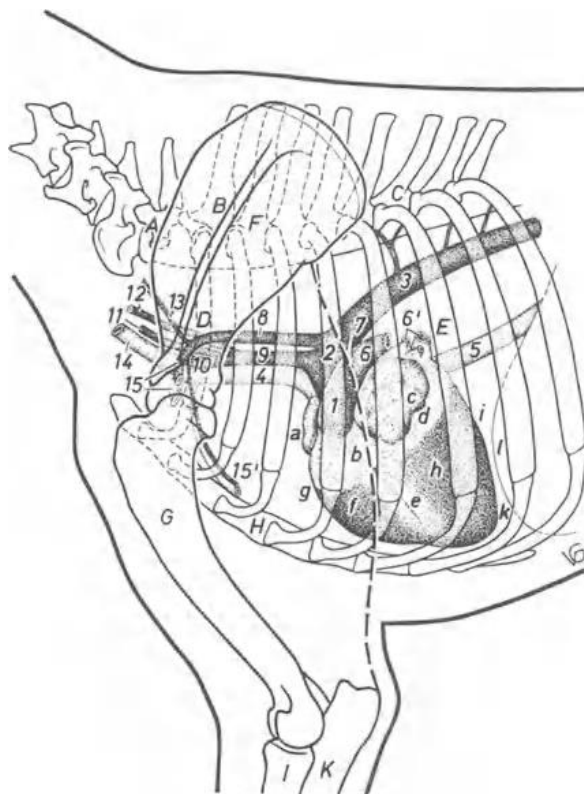
O coração é um órgão muscular e central do sistema cardiovascular que bombeia, por contrações rítmicas, o sangue pelos vasos sanguíneos (SCHUMMER *et al.*, 1981). Ele é formado por quatro câmaras, sendo elas: átrio direito (AD), ventrículo direito (VD), átrio esquerdo (AE) e ventrículo esquerdo (VE). Essas cavidades são delimitadas pelos septos interatrial e interventricular que separam os átrios e os ventrículos, respectivamente. Apesar disso, os átrios se comunicam com os ventrículos por meio de uma ampla abertura denominada de valva mitral (ou bicúspide) do lado esquerdo e tricúspide do lado direito (MUCHA *et al.*, 2003; DYCE; SACK; WENSING, 2010).

A bomba direita recebe o sangue vindo do corpo através das veias cavas, pobre em oxigênio, e direciona para a artéria tronco pulmonar que leva aos pulmões para oxigenação. Do mesmo modo, a bomba esquerda recebe o sangue já rico em oxigênio dos pulmões pelas veias pulmonares e o envia através da aorta para todo o corpo (DYCE; SACK; WENSING, 2010).

O coração está situado no mediastino, região que separa as cavidades pleurais direita e esquerda, sendo que aproximadamente 60% deste órgão localiza-se à esquerda do plano mediano. Sua base está disposta craniodorsalmente e o ápice próximo ao final do esterno, onde se junta com o diafragma conforme indicado na Figura 1. Esse posicionamento pode variar de acordo com a raça e a conformação do tórax do animal (DYCE; SACK;

WENSING, 2010). Ele percorre desde a terceira costela até o bordo caudal da sexta costela (EVANS; LAHUNTA, 2013).

**FIGURA 1:** Desenho esquemático do posicionamento do coração no tórax do cão



**FONTE:** Schummer *et al.* (1981, p. 17)

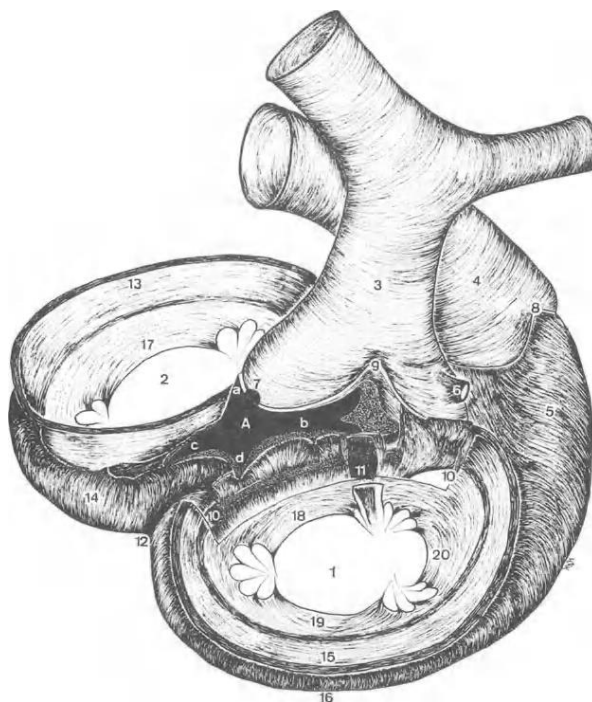
O órgão é constituído por três camadas: epicárdio, miocárdio e endocárdio. A camada mais externa, denominada epicárdio é formada pelo folheto visceral do pericárdio, que tem como função a proteção das camadas mais internas. O miocárdio é uma camada intermediária constituída pelo músculo estriado cardíaco, variedade exclusiva desse órgão e, por fim, mais internamente representada pelo endocárdio, uma camada elástica que reveste a face interna das câmaras e válvulas, os componentes teciduais e sua disposição dá ao endocárdio a habilidade de se ajustar à tensão exercida pelo coração durante o trabalho (DYCE; SACK; WENSING, 2010; SCHUMMER *et al.*, 1981).

## 2.2 Morfologia e Funcionamento da Valva Mitral

A valva mitral é formada por dois folhetos, conhecidos como septal e caudal, além do anel fibroso, cordas tendinosas e músculos papilares, como é ilustrado na Figura 2. Fisiologicamente, esses folhetos se apresentam como estruturas finas que se inserem nos músculos papilares do ventrículo esquerdo através das cordas tendíneas. Suas bordas devem estar sempre bem coaptadas para que não haja vazamento de sangue do átrio para o ventrículo e vice-versa (TILLEY; GOODWIN, 2002).

O movimento da valva é passivo e ocorre pela pressão exercida pelo ventrículo esquerdo sobre o átrio, que força sua abertura e ejeção do sangue para o átrio, durante a sístole e, assim que o ventrículo relaxa, as bordas da valva voltam à posição original (TILLEY; GOODWIN, 2002).

**FIGURA 2:** As valvas atrioventriculares



**FONTE:** Schummer *et al.* (1981, p. 28)

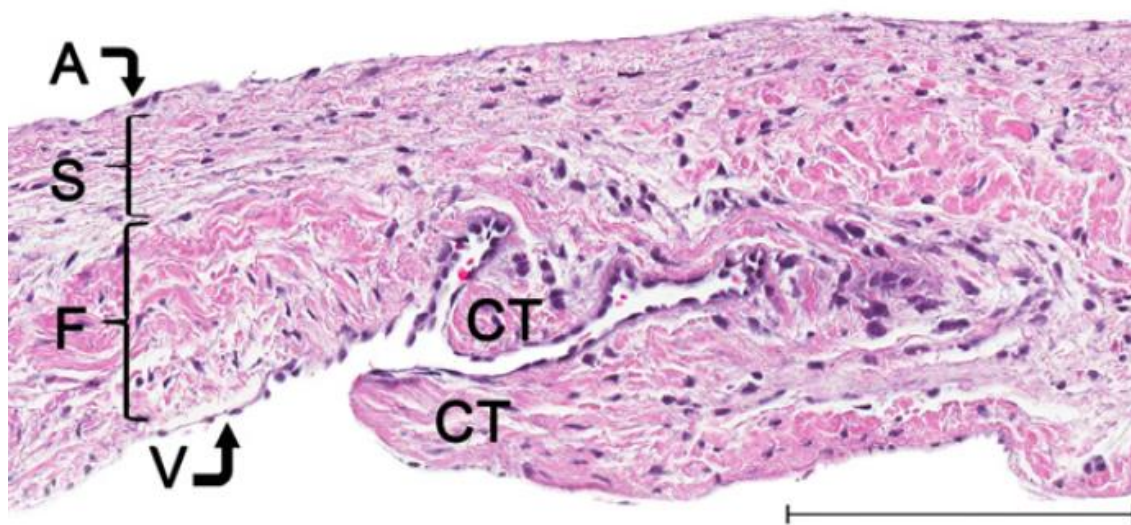
A histologia da valva é complexa, formada por 3 camadas: *atrialis* voltada para o átrio, *spongiosa* no meio e *fibrosa* que se continua pelas cordas tendíneas. A matriz extracelular de cada camada reflete em sua função na biomecânica valvar, sendo que a primeira é formada principalmente por fibras

de elastina horizontais, a segunda é composta de fibras densas de colágeno organizado e a última é rica em proteoglicanos e glicosaminoglicanos que dão resistência à estrutura (ORTON; LACERDA; MACLEA, 2012).

A Figura 3 mostra uma fotomicrografia do terço posterior da valva mitral, indicando as suas camadas, em A *atrialis* uma fina camada que é formada por células endoteliais e fibras elásticas, S *spongiosa* composta por glicosaminoglicanos, proteoglicanos e colágeno frouxo e fino, F *fibrosa* que se compõe de colágeno denso e por fim a V *ventricularis*, uma camada fina composta por colágeno e fibras de elastina (FOX, 2012).

Segundo Junqueira e Carneiro (2013) as valvas são constituídas por tecido conjuntivo denso, composto de colágeno e fibras elásticas, que são revestidas em ambos os lados por uma camada de endotélio. Além disso, suas bases são presas aos anéis fibrosos do esqueleto cardíaco.

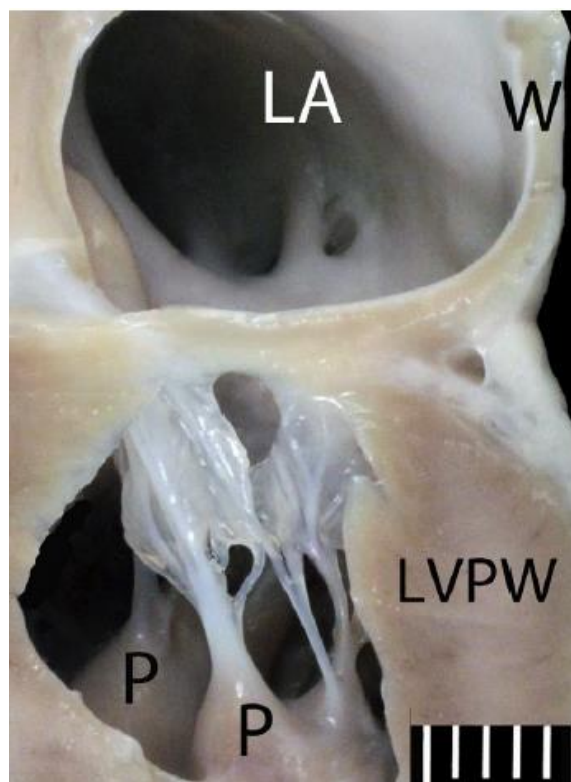
**FIGURA 3:** Fotomicrografia da estrutura histológica valvar



**FONTE:** Fox (2012, p. 107)

O aparelho valvar é formado pela parede atrial posterior, o anel valvar, os folíolos valvares já citados acima, as cordas tendíneas, os músculos papilares do ventrículo esquerdo e sua parede esquerda, que trabalham individualmente e sinergicamente para manter a integridade do aparato (FOX, 2012). A figura 4 abaixo é um corte anatômico dos átrios esquerdo e direito que ilustra a disposição dessas estruturas.

**FIGURA 4:** Fotografia da estrutura anatômica valvar



**FONTE:** Fox (2012, p. 105)

As células que formam as valvas são: células endoteliais valvares, que possuem características diferentes de outras células vasculares do corpo, como a expressão de genes associados à condrogênese; células musculares lisas; células intersticiais; fibroblastos mesenquimais, que são responsáveis por manter a matriz extracelular em pleno funcionamento, renovação e desempenha grande papel na manutenção do funcionamento normal desta estrutura; e também cardiomiócitos, que se localizam na base da estrutura valvar (ORTON; LACERDA; MACLEA, 2012).

### **3 A DOENÇA**

---

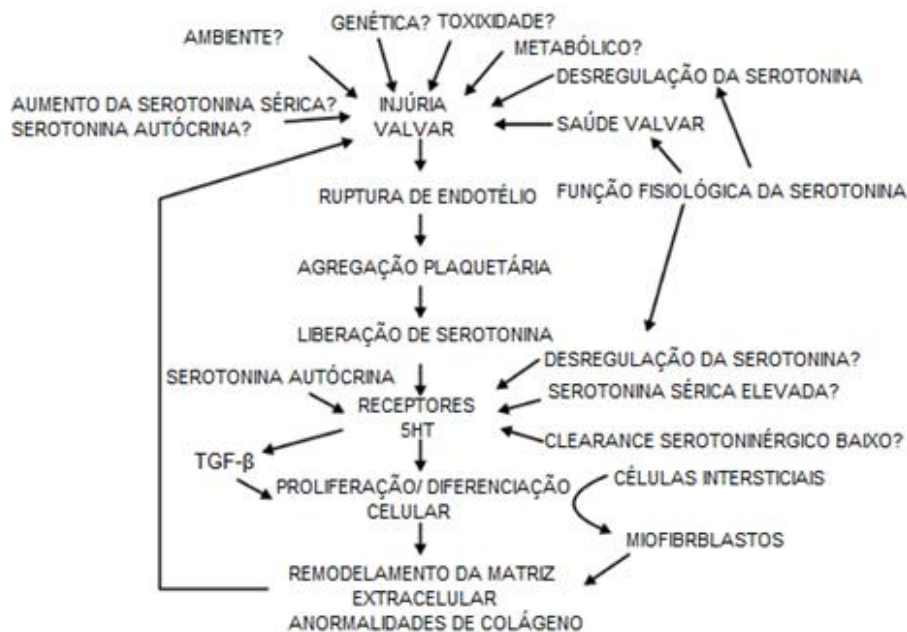
A DMVM é de curso crônico e progressivo, sendo o diagnóstico precoce imprescindível para que seja possível estabelecer a melhor terapêutica para cada paciente e melhorar seu prognóstico (OHARA, 2002).

Neste capítulo serão abordados os principais aspectos da fisiopatologia da doença e os primeiros passos para a identificação do problema, que se organizam em história e exame físico.

### **3.1 Etiologia e fisiopatologia**

Não se conhece muito sobre os estímulos iniciais que desencadeiam os processos da patogênese valvar. Podem estar envolvidos tanto estímulos químicos quanto mecânicos (NELSON; COUTO, 2015). Dentre os estímulos químicos é possível citar a serotonina, os fatores de crescimento TGF- $\beta$ , a liberação de óxido nítrico pelas valvas afetadas e a angiotensina II. Já os fatores mecânicos são: tensão, cisalhamento, compressão e flexibilidade, sendo que os mecanismos da valvulogênese também podem estar envolvidos.

Recentemente a serotonina foi destacada tendo importante papel no desencadeamento da doença em cães (OYAMA; LEVY, 2009). Já se sabe que altos níveis de serotonina circulantes estão associados às síndromes carcinoides que induzem valvulopatias em humanos (GUSTAFSSON *et al.*, 2008). Entretanto, os níveis de serotonina no sangue normalmente encontram-se baixos, pois há uma rápida remoção através dos rins e pulmões, mas quando a síntese dessa substância sobressai o metabolismo, os níveis sanguíneos são capazes de produzir valvulopatias como demonstrado na Figura 5 (ORTON; LACERDA; MACLEA, 2012).

**FIGURA 5:** Representação esquemática da atuação da serotonina na DMVM

**FONTE:** Adaptado de Oyama e Levy (2009, p. 33).

Apesar dos padrões da valvulopatia serotoninérgica não serem idênticas aos da degenerativa, as duas são predominantemente mixomatosas, isto é, com grande deposição de proteoglicanos e glicosaminoglicanos (ORTON; LACERDA; MACLEA, 2012).

Em adição às informações acima, alguns estudos demonstraram uma correlação entre a serotonina, os fatores de crescimento (TGF-β1) e a expressão dos genes desencadeantes da degeneração (ORTON; LACERDA; MACLEA, 2012).

O TGF-β1 é uma citocina pró-fibrótica que estimula a produção de proteínas da matriz extracelular em vários tecidos do corpo, sendo que o excesso dessa substância causa fibrose e disfunção do órgão. A expressão elevada desses fatores de crescimento foi relatada em diversos casos de doenças cardíacas (KHAN; SHEPPARD, 2006). Estudos em humanos identificaram a ocorrência do excesso desta citocina em doenças valvares (XU *et al.*, 2002; WALTENBERGER *et al.*, 1993). O excesso de TGF-β também foi descrito em estudos com cães, relacionando-o com a DMVM (AUPPERLE *et al.*, 2008; OBAYASHI *et al.*, 2011).



Além da serotonina e do TGF-  $\beta$  existem também evidências apontando o óxido nítrico e a angiotensina II como possíveis causadores da DMVM. Estudos revelaram registros de liberação do óxido nítrico pelas valvas mitrais em cães (OLSEN *et al.*, 2003) e em suínos (SINEY; LEWIS, 1993; MOESGAARD *et al.*, 2007). Porém, ainda não está claro como a substância está ligada à fisiopatologia da doença (ORTON; LACERDA; MACLEA, 2012).

No que se refere à angiotensina II, sabe-se que ela possui um papel conhecido nas afecções cardíacas congestivas, associadas à degeneração mitral, e existem evidências do papel desse hormônio no remodelamento ventricular em humanos e cães, mas as evidências da função da angiotensina diretamente na degeneração mitral ainda são incertas (ORTON; LACERDA; MACLEA, 2012). Os inibidores da ECA e bloqueadores do receptor de angiotensina II usados no tratamento de doenças cardíacas contribuem para a inibição da produção de proteínas extracelulares. Ademais, estudos mostraram que muitos desses efeitos estão ligados ao antagonismo da citocina TGF- $\beta$ 1 (KHAN; SHEPPARD, 2006).

A respeito dos estímulos mecânicos, sabe-se que as células mesenquimais respondem a eles para remodelar sua matriz extracelular, correlacionando esta informação com a fisiopatologia da DMVM que tem como principal alteração a desorganização da matriz extracelular. Esses estímulos, por sua vez, se tornam grandes suspeitos no desencadeamento da doença (ORTON; LACERDA; MACLEA, 2012). As forças biomecânicas das valvas cardíacas são: tensão, cisalhamento, compressão e flexibilidade (BUTCHER; SIMMONS; WARNOCK, 2008). Qualquer uma dessas forças, se desajustadas, podem desencadear a patogenia da DMVM (ORTON; LACERDA; MACLEA, 2012).

Em referência à valvulogênese, ela é controlada por vias que também guiam o desenvolvimento de grandes vasos, cartilagem, ossos e tendões (LINCOLN; LANGE; YUTZEY, 2006). Esse fato, combinado à similaridade entre osteogênese, degeneração valvar e condrogênese, levantou a hipótese de que as valvulopatias estão conectadas com seus caminhos de desenvolvimento (COMBS; YUTZEY, 2009).

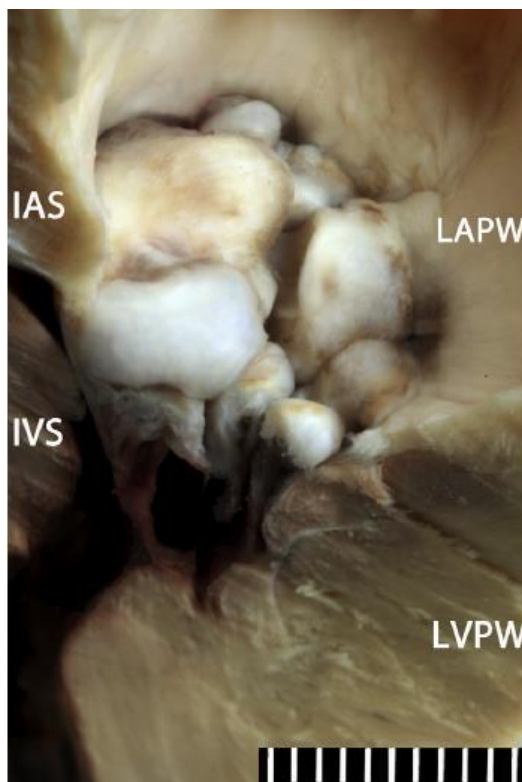
Em um estudo de Lee e colaboradores (2019) foi realizada a correlação entre genética e a DMVM em 48 cães da raça Maltês e concluiu-se que existe

uma ligação genética com a doença, porém, poucos estudos tem esse enfoque de identificar quais genes estão envolvidos na fisiopatologia.

Nos casos leves e moderados da degeneração, há certa variação de alterações que podem ocorrer. Já nos casos avançados ocorre um difuso espessamento e distorção valvar (FOX, 2012). A severidade da doença foi estatisticamente ligada com o grau de espessamento da porção distal dos folhetos (HAN *et al.*, 2010). A morbidade está intimamente conectada com a gravidade da insuficiência valvar e a sobrecarga de volume (FOX, 2012).

As primeiras alterações da doença ocorrem nas bordas dos folhetos valvares transformando estruturas finas e claras, em estruturas opacas e grosseiras em seu terço distal, com progressivo espessamento, nodulação e deformação da mesma como mostra a Figura 6 (FOX, 2012; OYAMA; LEVY, 2009). À medida em que progridem, as bordas da valva que foram espessadas formam um prolapso que avança para dentro do átrio. Em casos avançados as porções distais dos folhetos se tornam nitidamente espessadas e protuberantes. Sobrecargas de volume crônicas podem causar dilatação no anel fibroso, que aumenta a insuficiência valvar (FOX, 2012).

**FIGURA 6:** Foto da valva mitral acometida pela DMVM



**FONTE:** Fox (2012, p. 115)

Ocorrem também modificações na morfologia das cordas tendíneas, sendo que o remodelamento pode afetar o funcionamento valvar ou ocasionar ruptura (OYAMA; LEVY, 2009). Elas se tornam espessadas no terço proximal aos folhetos e, em alguns casos, pode tomar grande parte de sua estrutura (FOX, 2012). Alguns cães apresentam essas cordas excessivamente alongadas (KOGURE *et al.*, 1980), mas ainda não se sabe se essa alteração possui correlação com a fisiopatologia ou se é uma variação morfológica (FOX, 2012).

Embora a graduação seja um método rápido para classificar as afecções é importante lembrar que a degeneração mixomatosa é uma doença progressiva, os estágios podem se confundir e as lesões variarem significativamente caso a caso (FOX, 2012).

As alterações microscópicas mudam dependendo do grau e da severidade da degeneração valvar. Em geral, as lesões ocorrem no terço distal dos folhetos e a incidência, assim como a gravidade, variam de acordo com a idade (FOX, 2012; NELSON; COUTO, 2015). As alterações ligadas à degeneração incluem grande deposição de proteoglicanos e glicosaminoglicanos, fragmentação da elastina e desorganização do colágeno (DISATIAN *et al.*, 2007; NELSON; COUTO, 2015).

Histopatologicamente as alterações envolvem expansão da *pars spongiosa*, que invade e causa desordem na *pars fibrosa*, com possibilidade de ocorrer hialinização, dilatação e fragmentação em casos mais graves (REYES-MANTILLA *et al.*, 2013).

### **3.2 Exame Clínico**

Alguns animais com a DMVM permanecem assintomáticos durante muito tempo, ou até mesmo a vida toda, mas algumas complicações da doença podem surgir e levar o animal à morte. Com isso, o diagnóstico correto, precoce e o acompanhamento da evolução da doença são imprescindíveis para conseguir prever complicações, dar o prognóstico e ainda direcionar o melhor tratamento (REYES-MANTILLA *et al.*, 2013).

O relato médico é uma parte indispensável na avaliação do sistema cardiovascular, uma vez que conduz o médico veterinário aos exames complementares mais adequados para cada patologia (NELSON; COUTO, 2015). O Quadro 1 abaixo demonstra as principais informações que devem ser obtidas para uma boa anamnese e adequado andamento do caso clínico.

**QUADRO 1:** Descrição da sequência da anamnese

<b>ANAMNESE VOLTADA AO SISTEMA CARDIOVASCULAR</b>
Identificação (idade, raça, gênero)
Qual o estado vacinal do animal? E de vermifugação?
O que come? Alguma mudança recente no consumo de água ou alimento?
Onde o animal fica em casa? Dentro ou fora?
Qual o nível de atividade do animal? Cansa-se facilmente? Respiração pesada, ofegação excessiva ou inesperada?
Tosse? Descreva quando e como ocorre
Houve algum episódio de desmaio (síncope) ou fraqueza?
A língua ou mucosas do animal mudam de cor quando o animal se exercita? (cianose)
Teve vômitos (êmese), diarreia ou engasgo?
O animal já é medicado para essas alterações cardiovasculares? Se sim quais? Com qual frequência? Tem ajudado?

**FONTE:** Adaptado de Nelson e Couto (2015, p. 82).

Outros autores ainda relataram mais possibilidades de episódios que devem ser descritos pelo tutor e que auxiliam no direcionamento da patologia. Segundo Ohara (2003) o tutor pode relatar ao médico veterinário que o animal fica mais ativo na parte da noite, que ele busca posições para não se sentir asfixiado devido ao edema pulmonar secundário à cardiopatia, inclusive eles podem também relatar distensão abdominal correspondente à ascite, confundida pelo tutor com um ganho de peso sem motivo, essas alterações ocorreriam em casos de ICC e nem todos os cães evoluem para quadros de congestão.

É importante que o tutor relate se está sendo possível administrar as medicações corretamente, em qual momento do dia ocorre a tosse, quais são

suas características, se há algum estímulo para que ela ocorra e se há presença de edema ou ascite (GOMPF, 2002).

O exame físico deve iniciar com a inspeção do animal, avaliando a atitude, comportamento e sua postura, pois fornecem informações valiosas como, por exemplo, se o animal reluta em se deitar pode ser indício de um edema pulmonar ou efusão pleural, já a ocorrência de postura ortopneica, (cotovelos afastados e cabeça estendida) pode indicar uma dificuldade respiratória grave (GOMPF, 2002).

Na auscultação cardíaca deve-se levar em consideração as características fonéticas para avaliação de presença de sopro e ritmo cardíaco (OHARA, 2003). Os sopros possuem diferentes tipos de classificações, que são descritos no Quadro 2 abaixo. Na DMVM os animais possuem um sopro holossistólico mais nítido em topografia de valva mitral com irradiação dorsal, caudal e cranial, sendo que a intensidade pode se relacionar com o grau da insuficiência (MUCHA, 2003). Sopros altos podem ser notados em forma de frêmitos, advindos da vibração causada pelo fluxo sanguíneo (GOMPF, 2002).

#### **QUADRO 2:** Graduação do Sopro

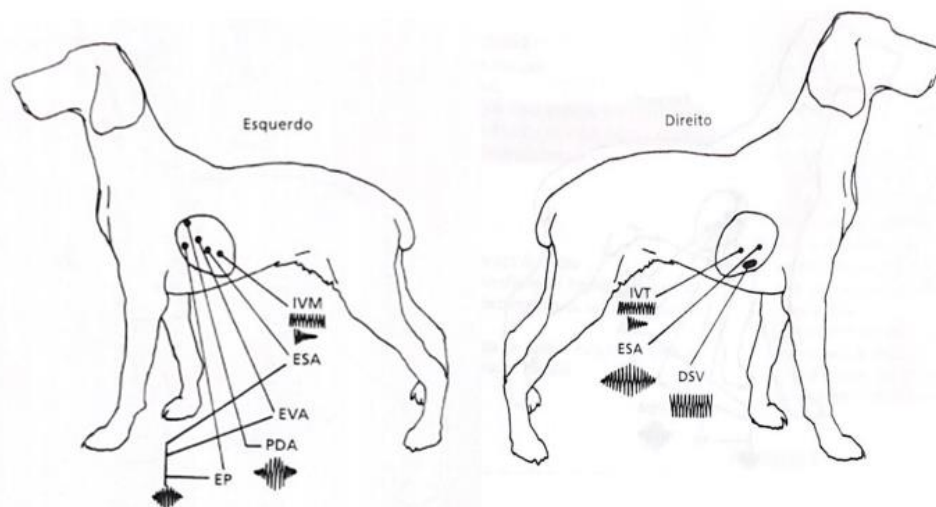
<b>GRAU DO SOPRO</b>	
<b>I</b>	Sopro muito leve, ouvido apenas em ambiente tranquilo após ausculta por tempo prolongado.
<b>II</b>	Sopro leve, mas facilmente audível.
<b>III</b>	Sopro de intensidade moderada.
<b>IV</b>	Sopro alto, mas sem frêmito pré-cordial.
<b>V</b>	Sopro alto, com frêmito pré-cordial.
<b>VI</b>	Sopro bastante alto, com frêmito pré-cordial, pode ser ouvido com o estetoscópio afastado da parede do tórax.

**FONTE:** Adaptado de Nelson e Couto (2015, p. 99)

A graduação do sopro é um forte indicativo de prognóstico da doença mitral, sempre que detectado deve ser seguido de um ecocardiograma para avaliar remodelamento cardíaco (REYES-MANTILLA *et al.*, 2013).

A Figura 7 demonstra as áreas de ausculta cardíaca no cão, do lado esquerdo e direito, respectivamente.

**FIGURA 7:** Desenho esquemático das áreas de ausculta no Cão



**FONTE:** Gompf (2002, p. 9-10).

Duante a auscultação deve-se observar o ritmo do coração, é comum observar a taquicardia em pacientes cardiopatas em repouso, devido ao baixo débito cardíaco e ativação do sistema nervoso simpático (OHARA, 2003). A síncope pode estar presente em animais com o tamanho atrial elevado, produzindo taquiarritmias (MUCHA, 2003). A frequência cardíaca em cães varia de 70-180 batimentos por minuto – bpm (GOMPFF, 2002).

A auscultação dos campos pulmonares realizada de maneira sistemática busca sons anormais como as crepitações relacionadas com presença de líquidos, indicativo de edema pulmonar, que ocorre em quadros de congestão (OHARA, 2003).

Em seguida deve-se verificar o pulso arterial e pode ser observada uma deficiência, a ritmicidade 1:1, que pode estar alterada quando o pulso é menor do que a frequência, indicando uma arritmia cardíaca (OHARA, 2003). O pulso fraco pode ser relacionado ao baixo débito cardíaco ou retardo no esvaziamento do ventrículo esquerdo, ou não apresentar alterações em casos de estágios iniciais da doença (GOMPFF, 2002).

Animais que possuem alterações na ausculta cardíaca também podem apresentar mucosas cianóticas ou hiperêmicas em casos de edema pulmonar

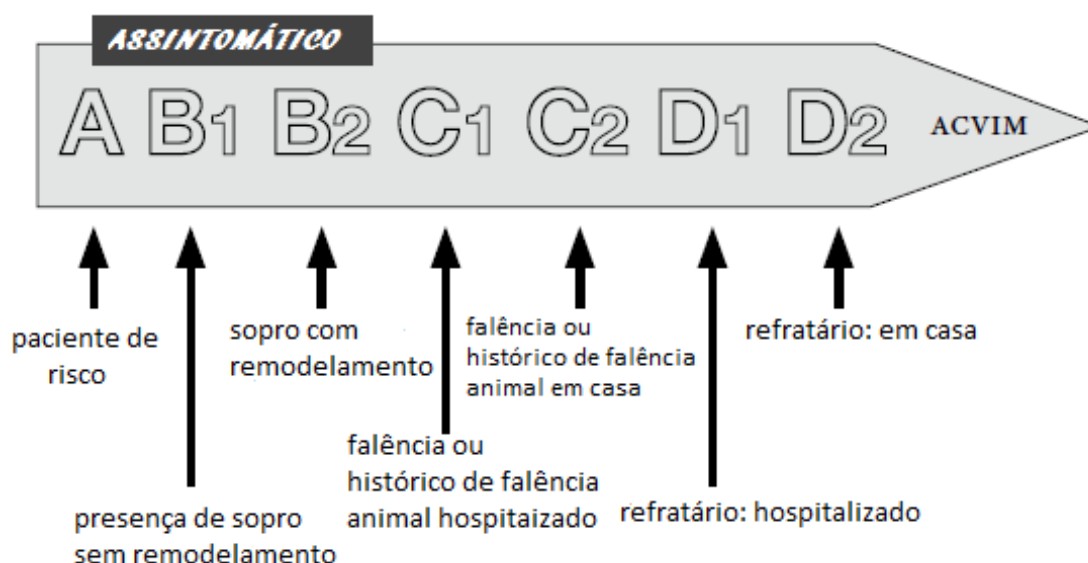
(OHARA, 2003). Mucosas pálidas podem demonstrar má perfusão sanguínea ou anemia (GOMPF, 2002).

Outro sinal importante é a tosse, que pode ter origem no acúmulo de fluido intersticial ou alveolar nos pulmões ou por estímulo mecânico, pois, em casos mais avançados, o átrio encontra-se aumentado e pressiona o brônquio principal esquerdo, podendo até ocorrer síncope por esse motivo. A tosse nem sempre está associada a alterações cardiovasculares (MUCHA, 2003).

Ainda deve-se levar em consideração a palpação abdominal, buscando hepatomegalia, esplenomegalia ou ascite, que indicam sinais de insuficiência cardíaca congestiva direita (ICCD) em casos onde a valva tricúspede também esteja afetada (GOMPF, 2002; OHARA, 2003). A ingurgitação de vasos periféricos, chamado de pulso venoso jugular, também pode ser observado nos casos de ICCD. O choque cardiogênico pode estar presente em animais onde a congestão é intensificada (MUCHA, 2003). Vale ressaltar que, em pacientes com regurgitação mitral, a palpação abdominal em sua maioria encontra-se normal (ABBOT, 2002). Em relação à temperatura corporal, com exceção da endocardite bacteriana, não são relatadas alterações (GOMPF, 2002; OHARA, 2003).

A Figura 8 representa os estágios da doença valvar.

**FIGURA 8:** Representação esquemática do estadiamento da DMVM



**FONTE:** Adaptado de Atkins e Haggstrom (2012, p. 4)

## 4 DIAGNÓSTICO

---



O *American College of Veterinary Internal Medicine* (ACVIM) publicou um consenso no dia 06 de maio de 2019 com instruções de como se deve conduzir o diagnóstico da degeneração mixomatosa da valva mitral em cães de acordo com o estadiamento da doença. O artigo também traz diretrizes de tratamento desta enfermidade.

O exame padrão-ouro no diagnóstico da DMVM é o ecocardiograma, o qual é um método não invasivo de se detectar lesões valvares de forma precoce, incluindo animais assintomáticos, e tem capacidade de identificar outras lesões causadas pela doença, bem como as funções miocárdicas associadas (CHETBOUL; TISSIER, 2012). A radiologia também pode ser utilizada e consiste em um método simples, rápido e de menor custo para auxílio diagnóstico e acompanhamento dos pacientes (GABAY, 2003).

Este capítulo aborda as principais características de cada exame e as principais alterações encontradas em cada um, de modo que seja possível compreender suas vantagens e limitações.

#### **4.1 Ecocardiografia**

O exame é descrito como a avaliação ultrassonográfica do coração, utilizando-se de ondas sonoras de alta frequência que podem variar entre 2 e 10MHz, emitidas em ritmos curtos e constantes para que, no momento em que incida sobre os diferentes tecidos, possa formar uma imagem clara do órgão (OHARA; AGUILAR, 2003). Seu uso é descrito na medicina veterinária há mais de quatro décadas como ferramenta não invasiva para avaliação da anatomia e função cardíaca (HENIK, 2002).

O profissional qualificado para a realização desse exame é o cardiologista, pois, é necessário vasto conhecimento sobre anatomia, fisiologia e fisiopatologia cardiovascular (OHARA; AGUILAR, 2003).

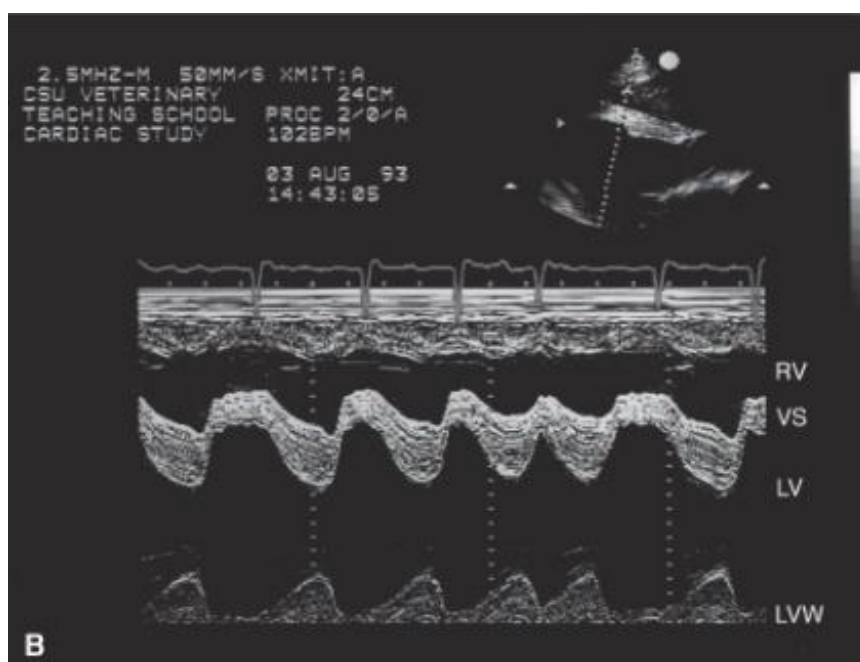
Para o ultrassom cardíaco acontecer é necessário que o aparelho de ultrassom possua um software adequado para avaliação cardíaca, além de transdutores de 5 e 7,5MHz, sistema Doppler e eletrodos para registro eletrocardiográfico (OHARA; AGUILAR, 2003). Ademais, existem três modos de avaliação ultrassonográfica: a ecocardiografia bidimensional - também

chamada de modo B -, o M-mode ou modo M e o Doppler, que são utilizadas em conjunto para auxílio no diagnóstico e acompanhamento do paciente (HENIK, 2002).

O modo M possibilita medir as câmaras cardíacas direita e esquerda e as estruturas do coração, septo interventricular e parede posterior do VE na sístole e na diástole. Essas medidas permitem diferenciar entre dilatação ou hipertrofia do miocárdio e assim diagnosticar doenças específicas, além de ajudar na identificação de sobrecargas de volume e pressão (OHARA; AGUILAR, 2003).

Duas medidas podem ser feitas a partir do modo M, sendo elas *E point to septal separation* (EPSS) para casos de suspeita de cardiomiopatia dilatada, e fração de encurtamento (FEc) que é o índice de função cardíaca utilizado com maior frequência, expresso em porcentagem, e com os valores normais variando entre 28 e 44%. Neste modo também pode se obter a relação diâmetro do átrio esquerdo e aorta que deve ser 1:1 (OHARA; AGUILAR, 2003). Este modo tem como desvantagem a dificuldade em definir as relações anatômicas entre câmaras e vasos sanguíneos, nos quais as lesões discretas podem passar despercebidas (HENIK, 2002). A Figura 9 ilustra como é realizado o exame ecocardiográfico em modo M.

**FIGURA 9:** Imagem ecocardiográfica representando o exame em modo M em corte longitudinal

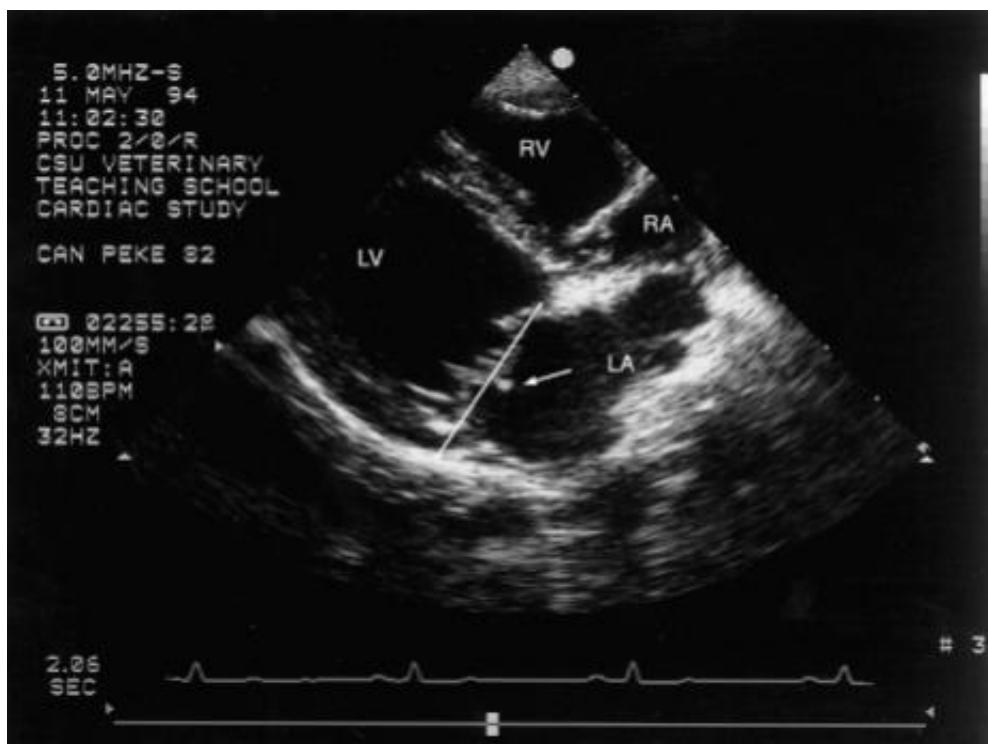


**FONTE:** Boon (2011, p.369)

O modo B (brilho) é um dos modos mais conhecidos que permite visualizar a imagem em tempo real. É possível ainda refazer as medidas do modo M e compará-las para ter maior acurácia no exame. Alterações na ecogenicidade, dilatação, hipertrofia, adelgaçamento, redução e anormalidades na mobilidade da parede podem ser detectadas nesse modo, tanto nos átrios quanto nos ventrículos, incluindo os septos. Ele permite ainda verificar dilatação ou redução das artérias pulmonares e aorta, mobilidade e estrutura das valvas cardíacas, o pericárdio, bem como outras estruturas extra-cardíacas (OHARA; AGUILAR, 2003). A Figura 10 exemplifica como o exame em modo B é realizado, apesar de ser em tempo real e dinâmico.

É um modo que possui como vantagens oferecer uma visão anatômica exata do órgão e realizar uma avaliação subjetiva, percepção de neoplasias, valvas e vasos sanguíneos, melhor análise dos átrios e VD, com fidedignidade no diagnóstico de efusão pericárdica e tamponamento cardíaco. Dentre as desvantagens se pode citar a dificuldade de medir a espessura da parede por ser difícil distinguir tecidos de diferentes densidades (HENIK, 2002).

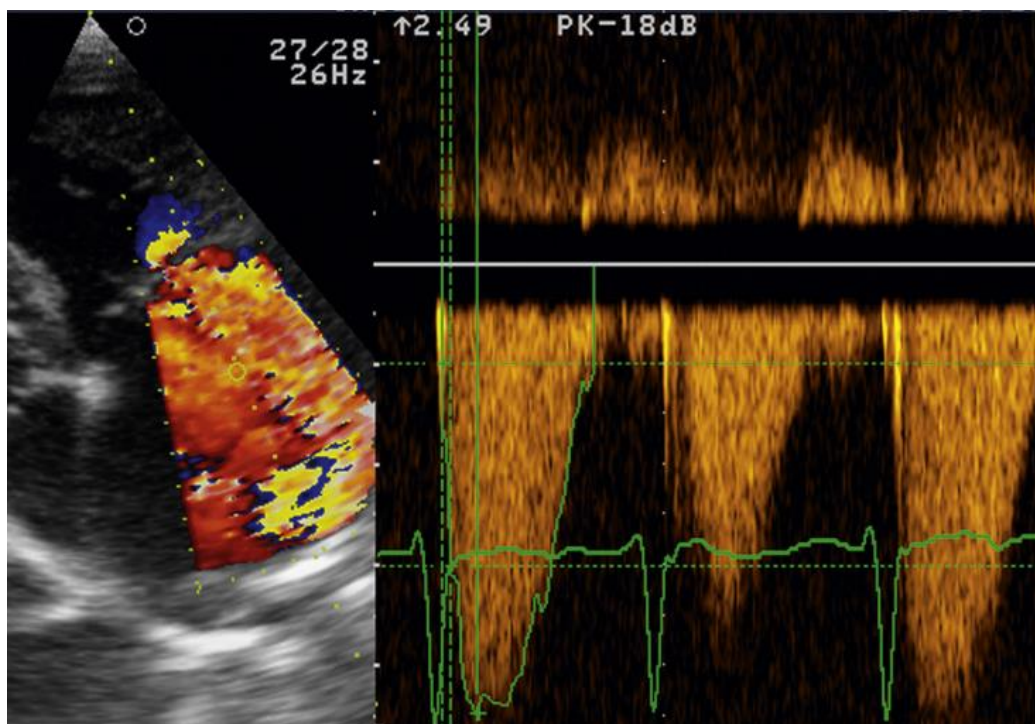
**FIGURA 10:** Imagem representativa de exame ecocardiográfico em modo B.



**FONTE:** Boon (2011, p. 362).

O Doppler pode ser utilizado para analisar a velocidade, direção e padrões dos fluxos sanguíneos no coração e nos grandes vasos. Na cardiologia o Doppler espectral e o Doppler colorido são os mais utilizados (OHARA; AGUILAR, 2003; ABBOTT, 2002). A regurgitação pode ser rapidamente identificada pelo Doppler colorido, onde um jato turbulento com aspecto de mosaico é visto durante a sístole e, no Doppler espectral, a onda contínua representa um fluxo turbulento e de alta velocidade (MADRON, 2016). A Figura 11 representa o Doppler colorido e o espectral, respectivamente.

**FIGURA 11:** Imagem ultrassonográfica evidenciando Doppler colorido e espectral.



**FONTE:** Madron (2016, p.163)

Existem métodos que permitem quantificar o vazamento valvar, avaliando a área do jato regurgitante e comparando com a área do átrio. Valores de 30 a 70% indicam regurgitação moderada e valores abaixo e acima disso representam baixa e severa regurgitação, respectivamente. Existe também o método *proximal isovelocity surface area* (PISA) e um método que envolve o Doppler espectral (MADRON, 2016).

O objetivo do uso do Doppler na ecocardiografia não é apenas diagnosticar a regurgitação, mas também estádiá-la e estabelecer prognóstico e tratamento para o paciente. De modo geral, é classificada como mínima, moderada ou severa, e vários critérios podem ser utilizados nessa classificação, podendo-se citar: hipertensão pulmonar, pressão atrial esquerda, fração de regurgitação, grau de dilatação atrial, remodelamento ventricular e outros (MADRON 2016).

As projeções realizadas nesse exame são definidas de acordo com a janela acústica criada entre as costelas do animal. Na janela paraesternal direita, entre o 4° e o 5° espaço intercostal (EIC), podem ser feitas as projeções: longitudinal quatro câmaras, longitudinal da via de saída do VE e projeções transversais do ápice cardíaco, músculos papilares, cordas tendíneas, valvas mitral e aórtica e aorta descendente (OHARA; AGUILAR, 2003). A primeira projeção é citada por Boon (2011) como a melhor para se avaliar a valva mitral.

Ao lado esquerdo é possível acessar a janela paraesternal cranial entre o 3° e o 4° EIC e realizar a projeção longitudinal da via de saída do VE e a projeção transversal para verificar a raiz aórtica e a via de saída do VD. E a janela paraesternal caudal entre o 5° e 6° EIC as projeções longitudinais de 4 e 5 câmaras e apical esquerda das duas câmaras (OHARA; AGUILAR, 2003).

De um modo geral as alterações na ecocardiografia estão relacionadas à sobrecarga de volume (MUCHA, 2003). Para Abbott (2002), quando a regurgitação mitral (RM) é moderada ou grave as condições de sobrecarga exigida ao VE são alteradas e seu desempenho torna-se hiperdinâmico.

Segundo Mucha (2003), quando a doença está em estágio inicial pode se observar aumento da ecogenicidade valvar no exame, já Abbott (2002), afirmou que apenas em casos de endocardite ocorrerá uma alteração na ecogenicidade.

O aumento de espessura da valva mitral, é descrita como um prolapso em direção ao átrio durante a sístole (MUCHA, 2003; ABBOT, 2002). Para Boon (2011), as lesões típicas dessa afecção são dilatação atrial e ventricular, hipertrofia de septo e parede, espessamento, nodulação e prolapso dos

folhetos valvares, parâmetros de função sistólica elevados e movimentos hiperdinâmicos.

Existe ainda a regurgitação fisiológica, sendo mais comumente encontrada na valva mitral do que em outras valvas cardíacas, o tamanho e a duração do vazamento ajudam a distinguir entre um processo patológico ou fisiológico. Este possui baixa velocidade ocupa uma pequena parte da valva e raramente é holossistólico ou holodiastólico, e pode ser visto em 10% dos cães saudáveis (BOON, 2011).

A doença valvar é a causa mais comum de ruptura de corda tendínea em cães (BOON, 2011). A ruptura agrava a regurgitação já existente, o agravamento pode ser mínimo ou severo, dependendo do tipo de corda rompida, visto que as cordas primárias tendem a agravar o quadro e levar o animal ao quadro de insuficiência cardíaca congestiva e as cordas secundárias e terciárias não possuem grande repercussão hemodinâmica se houver ruptura. Pode ser visualizada em modo B (MADRON, 2016).

O remodelamento ventricular ocorre quando os transtornos hemodinâmicos se prolongam e há a ativação do sistema neuroendócrino (SISSON, 2010). Devido à lenta evolução da doença há a dilatação do ventrículo sem alterar a espessura de sua parede, esse fenômeno é chamado de hipertrofia excêntrica e ocorre devido a mecanismos compensatórios da DMVM para melhorar o débito cardíaco (BOON, 2011; OLIVEIRA *et al.*, 2017).

A dilatação atrial é mais bem visualizada na projeção paraesternal direita longitudinal 4 câmaras, também permite boa visão das veias pulmonares, para verificar se há dilatação (MADRON, 2016). Uma relação entre o diâmetro do AE e o diâmetro da aorta maior que 1,7 indica um prognóstico ruim (BOON, 2011). Em casos mais avançados o tamanho do átrio aumenta e a relação 1:1 entre AE e aorta é perdida (MUCHA, 2003).

A consequência da alteração é uma regurgitação mitral de maior ou menor grau, depende da deformação, do grau de retração e das condições das cordas tendíneas (MADRON, 2016).

A efusão pericárdica pode ser vista em casos de aumento de pressão nas veias pericárdicas, ou mais raramente em casos de ruptura atrial e hemorragia, que acarreta um tamponamento cardíaco. A ruptura do septo inter-

atrial é uma complicação rara e ocorre com maior frequência no local em que o septo é mais adelgado, próximo ao forame oval, defeitos pequenos causam um alívio na pressão intra-atrial, mas defeitos maiores podem levar a ICCD (MADRON, 2016).

## 4.2 Radiografia Torácica

A radiografia é um método simples, economicamente viável, rápido e de maior acesso ao clínico quando comparado ao ecocardiograma. Contribui para obtenção de informações como tamanho das câmaras cardíacas, aspecto pulmonar, vias aéreas superiores, integridade das paredes da cavidade e vascularização pulmonar (GABAY 2003). É um exame que o clínico é capaz de interpretar (BAHR, 2014).

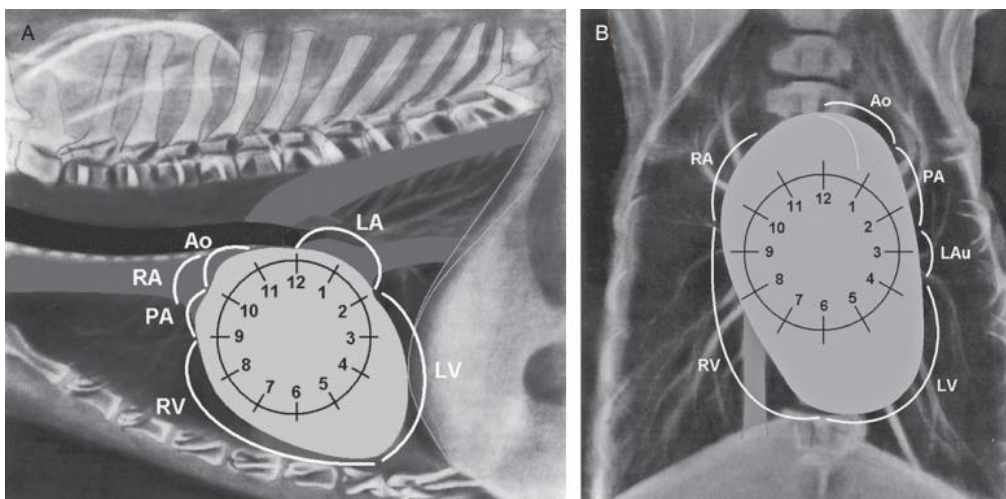
Por se tratar de uma imagem bidimensional de uma estrutura tridimensional é importante obter o máximo de projeções possíveis, sendo 4 mais utilizadas: laterolateral (LL) direita e esquerda, dorsoventral (DV) e ventrodorsal (VD). O posicionamento do paciente também é importante para que se obtenha uma boa imagem, na LL os membros torácicos devem estar estendidos cranialmente com angulação de 90° em relação à cabeça do animal, já nas posições VD e DV os membros devem se encaixar paralelamente a cabeça e ao pescoço, as imagens possuem melhor resolução quando realizadas na inspiração (GABAY, 2003).

A silhueta cardíaca abrange o coração e o saco pericárdico, e a sua aparência radiográfica depende fortemente do seu posicionamento, a angulação do paciente, mesmo que discreta pode gerar em alterações significativas na silhueta, podendo causar a falsa impressão de aumento em câmaras cardíacas. Nos cães, devido à grande variedade de conformações torácicas há uma grande possibilidade de variantes normais na conformação, tamanho e posicionamento cardíaco na radiografia (THRALL; ROBERTSON, 2011; MUHLBAUER; KNELLER, 2013).

Para descomplicar a interpretação das imagens da silhueta cardíaca, os autores utilizam-se muito da analogia ao relógio, ajudando a identificar a

origem dos aumentos cardíacos, a figura 12 abaixo ilustra como ela é realizada (BAHR, 2014; THRALL; ROBERTSON, 2011; MUHLBAUER; KNELLER, 2013).

**FIGURA 12:** Ilustração da analogia do relógio, mostrando como ela é relacionada às estruturas anatômicas do coração.



**FONTE:** Muhlbauer e Kneller (2013, p. 34)

Quando o animal não está em um quadro de insuficiência cardíaca congestiva o objetivo do exame é a avaliação da morfologia da silhueta cardíaca, que se mostra pouco preciso por ser subjetivo (NAKAMAYA *et al.*, 2001). Para Bahr (2014), a radiografia para avaliação cardíaca se torna mais útil quando as alterações são pronunciadas, e deve-se utilizar deste método como uma ferramenta de triagem para alterações evidentes, avaliação da circulação pulmonar, avaliação de descompensação cardíaca e resposta à terapia.

Existem diversos fatores que interferem na avaliação radiográfica normal, como a grande variedade de morfologias torácicas, o escore corporal, idade, ciclos respiratórios, posicionamento, e a variação de interpretação dos profissionais (BUCHANAN; BUCHELER, 1995; HANSSON *et al.*, 2009; OLIVE *et al.*, 2015).

Dentre as possíveis alterações visíveis nesse exame vamos destacar o aumento do átrio esquerdo, que é a principal alteração encontrada na DMVM, especialmente visualizado na projeção laterolateral causando um desvio dorsal do trajeto traqueal e compressão do brônquio esquerdo, há ainda uma

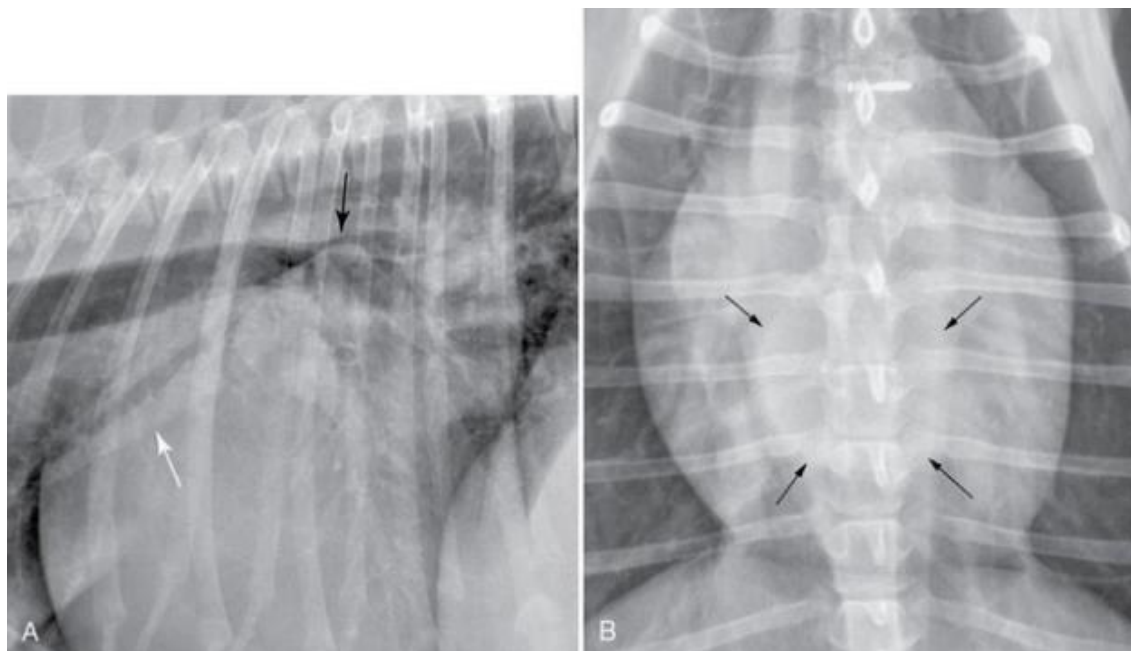


alteração no formato dorsocaudal da silhueta deixando-o côncavo, também conhecido como perda da cintura cardíaca caudal, na DV o átrio se projeta sobre a região média da periferia cardíaca (MUCHA, 2013; GABAY, 2003; BAHR, 2014).

Com relação ao ventrículo esquerdo na projeção LL se observa um aumento com a aproximação dessa parede ao diafragma, cavalgamento da veia cava caudal ou deslocamento cranial e perda da cintura cardíaca, representada pela borda caudal mais arredondada e na projeção DV os bordos são arredondados e se aproximam da parede torácica esquerda (MUCHA, 2003; GABAY, 2003).

A Figura 13 representa duas radiografias LL e DV, de um cão com dilatação em átrio esquerdo. Em A, a seta preta mostra elevação da traqueia com compressão do brônquio principal esquerdo e a seta branca mostra dilatação da veia pulmonar. Em B as setas pretas apontam um aumento de radiopacidade caudal à bifurcação traqueal causada pelo aumento do AE (BAHR, 2014).

**FIGURA 13:** Imagem radiográfica LL e DV evidenciando alterações em átrio esquerdo

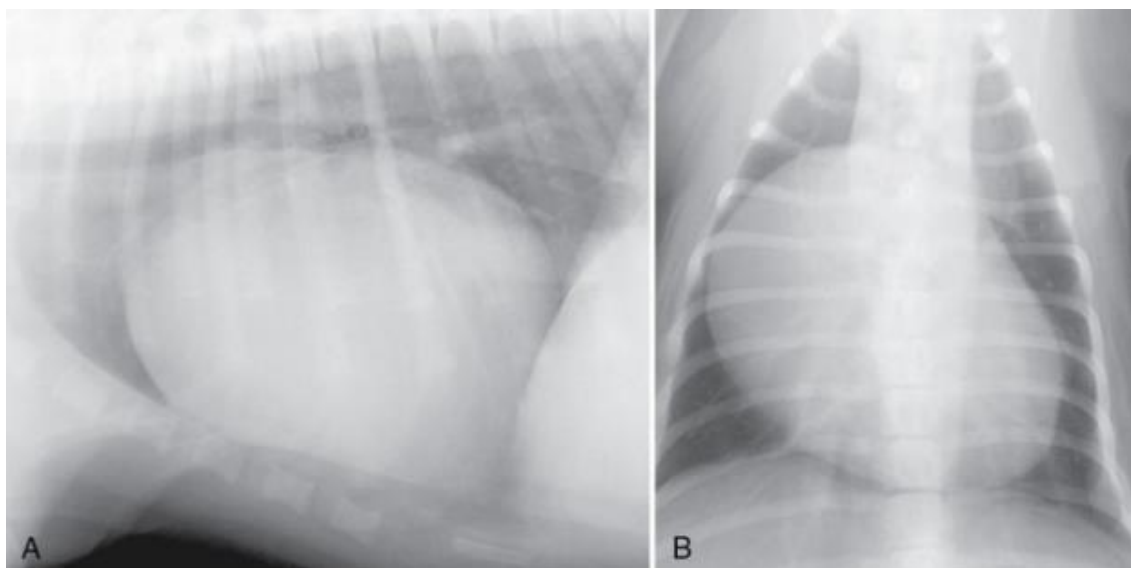


**FONTE:** Bahr (2014, p. 1254)

As alterações em câmaras direitas podem ocorrer quando a valva tricúspide é afetada dentre as alterações podemos citar deslocamento dorsal do trajeto traqueal e aumento da convexidade craniodorsal da silhueta cardíaca decorrente do aumento atrial na projeção LL e na projeção VD observa-se uma curvatura maior em topografia do átrio. O ventrículo direito se mostra alterado na projeção LL com a borda cardíaca arredondada e aumento do contato do coração com o esterno e ápice cardíaco elevado, já na projeção VD visualiza-se uma imagem em “D” invertido, deslocamento da carina traqueal aumento de volume em topografia ventricular direita e aproximação da silhueta com a parede torácica direita (GABAY, 2003).

A Figura 14 mostra duas radiografias LL e DV de um Labrador Retriever com displasia tricúspide, evidenciando o aumento atrial direito, com abaulamento em sua topografia, se estendendo pela silhueta cardíaca (BAHR, 2014).

**FIGURA 14:** Imagem radiográfica LL e DV evidenciando alterações em átrio direito

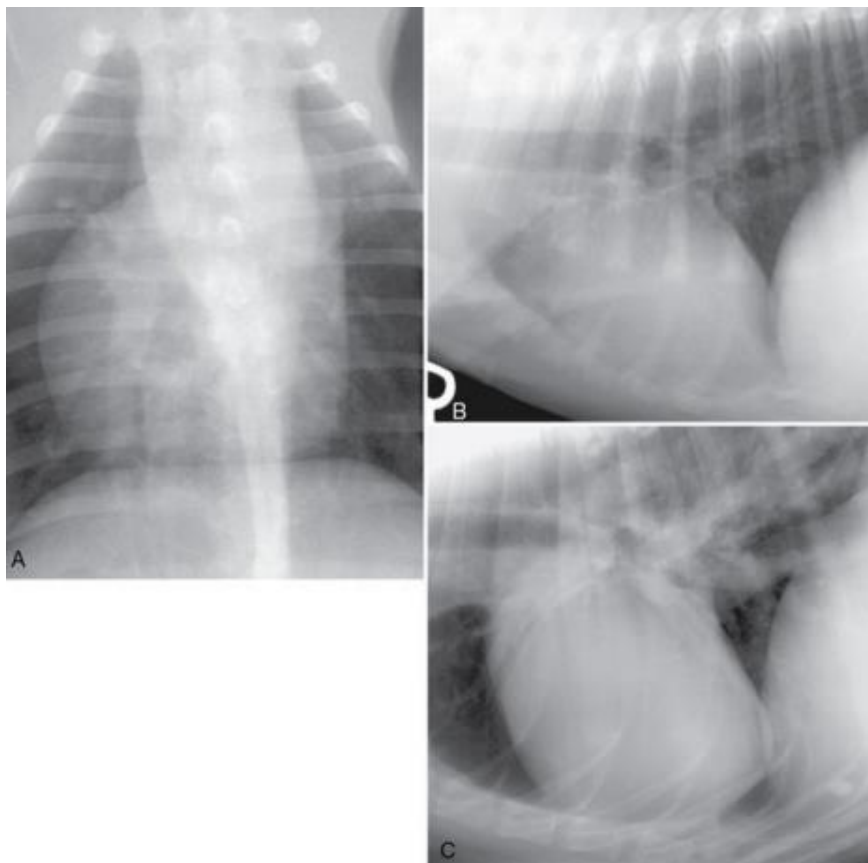


**FONTE:** Bahr (2014 p. 1258).

A Figura 15 ilustra a hipertrofia ventricular direita. Em A a projeção VD de um cão com estenose pulmonar mostra o aumento da silhueta cardíaca do lado direito, parecendo um “D” invertido. Em B a imagem LL direita de um cão com estenose pulmonar, o contato do coração com o esterno é nítido,

caracterizando a hipertrofia direita. Em C mostra a radiografia LL direita de um cão com dirofilariose, o ápice do coração se encontra mais afastado do esterno devido ao aumento ventricular direito (BAHR, 2014).

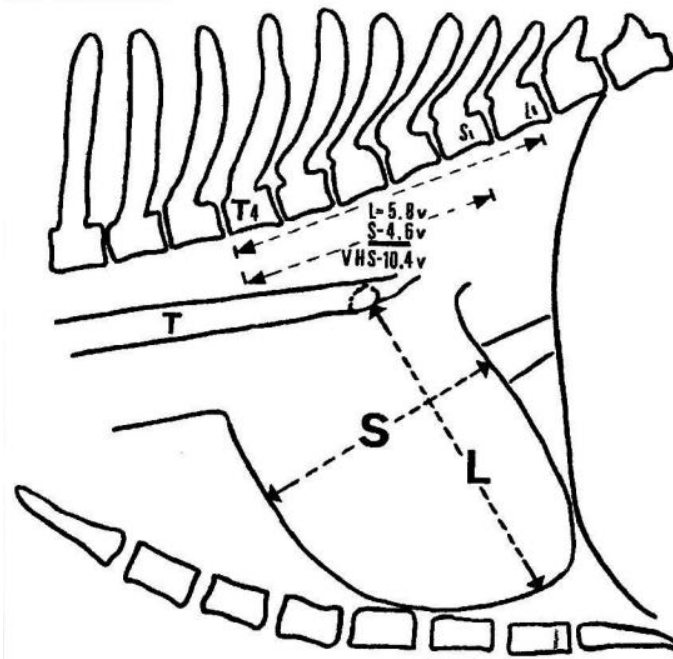
**FIGURA 15:** Imagens radiográficas indicando alterações em ventrículo direito



**FONTE:** Bahr (2014. p. 1259).

A avaliação do tamanho da silhueta cardíaca na radiografia é subjetiva (BAHR, 2014). O *Vertebral Scale System* (VHS) foi desenvolvido como um método de avaliar o aumento da silhueta sem as limitações que a técnica anterior possuía, mas por meio de mensurações (BUCHANAN; BUCHELER, 1995; BUCHANAN, 2000).

A Figura 16 ilustra como é realizado o VHS a partir de uma radiografia na projeção LL, o eixo L representa o eixo apico-basilar do coração e o S o eixo craniocaudal, ambas essas medidas são reposicionadas na coluna vertebral, começando a partir da borda cranial do corpo da quarta vértebra torácica T4, o número de vértebras que essas linhas alcançarem somadas uma as outras é o resultado do VHS (BUCHANAN; E BUCHELER, 1995; BUCHANAN, 2000).

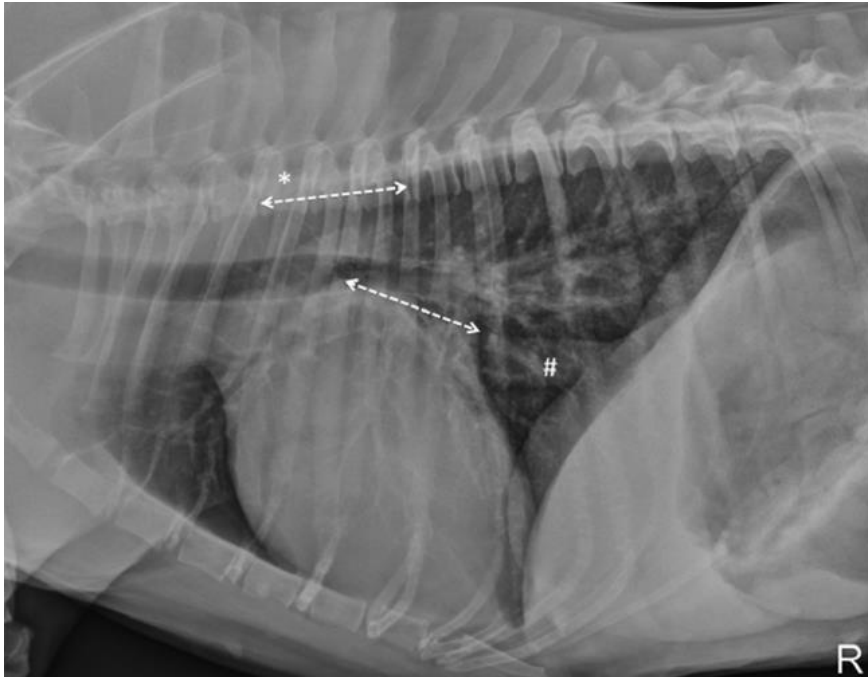
**FIGURA 16:** Mensuração VHS

**FONTE:** Buchanan e Bucheler (1995, p. 2)

O valor normal do VHS é menor ou igual a 10,5 vértebras em 98% dos cães envolvidos em estudos realizados em 1995 e 2000, exceções foram pontuadas devido à variação de conformação torácica (BUCHANAN; BUCHELER, 1995; BUCHANAN, 2000).

Malcolm e colaboradores (2018) descreveram outro método para mensuração de silhueta cardíaca e posterior correlação com vértebras, denominado *Vertebral Left Atrial Size (VLAS)*, onde compararam medidas radiográficas e a ecocardiografia. No VLAS a mensuração é realizada para se estimar tamanho de átrio esquerdo, os resultados indicaram que o mesmo possui média associação positiva com as medidas do tamanho atrial esquerdo no exame de ultrassom cardíaco.

O método consiste em traçar e medir uma linha da porção mais ventral da carina traqueal até o aspecto mais caudal do átrio esquerdo onde faz intersecção com a borda dorsal da veia cava caudal e uma segunda linha com o comprimento igual à da primeira na porção cranial do corpo da T4 se estendendo caudalmente e paralelamente ao canal vertebral. O VLAS é definido como o comprimento da segunda linha descrito como o número de vértebras envolvidas, a Figura 17 ilustra esse método (MALCOLM *et al.*, 2018).

**FIGURA 17:** Mensuração do coração VLAS

**FONTE:** Malcolm *et al.* (2018, p. 3)

No consenso da ACVIM de 2019 os autores apontam que para início do tratamento medicamentoso da DMVM o valor do VLAS deve ser maior ou igual a 3, classificando o animal em estágio B2 da doença, juntamente com outros parâmetros como: intensidade do sopro maior que 3, relação AE:Aorta maior ou igual a 1,6, VHS  $> 10,5$  e outros. Este estágio é assintomático, porém já é grave o suficiente para causar alterações hemodinâmicas nos exames e resultar em remodelamento cardíaco suficiente para possuir indicação início de tratamento (KEENE *et al.*, 2019).

Um artigo publicado em agosto de 2020 reuniu radiografias torácicas e ecocardiografias para avaliar a especificidade e a sensibilidade do novo método VLAS. Foram avaliados 97 cães e os resultados indicaram que a medida possui boa correlação com a medida ecocardiográfica entre aorta e átrio esquerdo. Além disso, o estudo concluiu que é possível diferenciar os estágios B1 de B2 através do VLAS com alta acurácia (MIKAWA *et al.*, 2020).

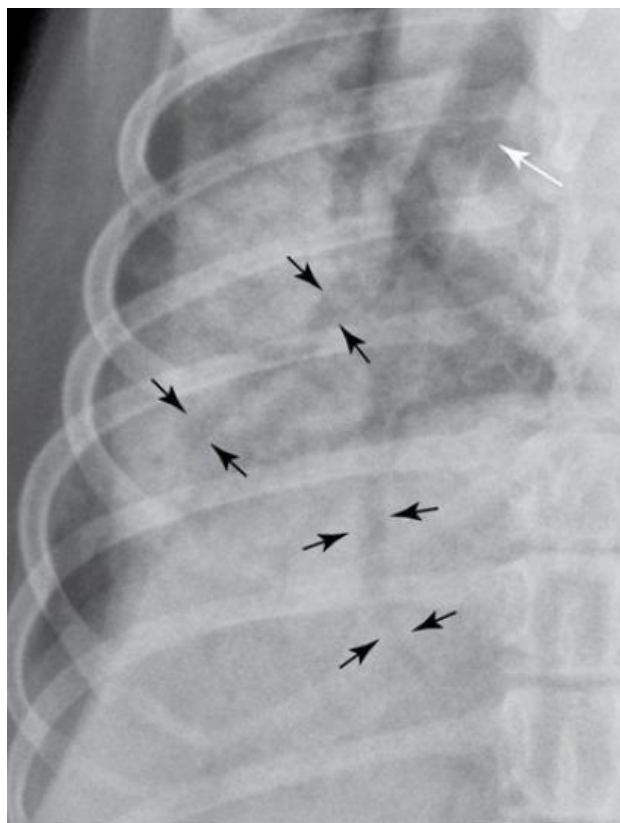
Ainda não se sabe se animais que já receberam medicação prévia possuem alterações nas medidas do VLAS, uma vez que um estudo prévio mostrou diminuição no VHS de animais que receberam pimobendan (HAGGSTROM *et al.*, 2013), novos estudos para elucidação da possibilidade devem ser realizados (MIKAWA *et al.*, 2020).

Outro estudo realizado por Sombrio e colaboradores na Universidade do Estado de Santa Catarina, teve como objetivo correlacionar os achados radiográficos de cães com indícios de aumento cardíaco com os resultados dos respectivos ecocardiogramas, o resultado obtido pelos autores foi que as variáveis radiográficas avaliadas possuem fraca correlação com os índices da ecocardiografia. Apesar da avaliação da silhueta possuir alguma precisão na detecção do aumento cardíaco a radiografia não se apresenta fidedigno para ser utilizado como único método de diagnóstico (SOMBRIO *et al.*, 2019).

Apesar das limitações, a radiografia torácica é elencada como o melhor exame de imagem para identificar sinais de insuficiência cardíaca congestiva esquerda, pela congestão venosa e edema pulmonar cardiogênico visualizados no raio-x (ABBOTT, 2008). Para realizar a identificação da congestão venosa no exame deve-se comparar o diâmetro da veia pulmonar cranial com a artéria correspondente na LL esquerda ou comparar o diâmetro da veia com a nona costela na projeção DV ao lado direito da imagem (THRALL; LOSONSKY, 1976).

Os animais com edema pulmonar demonstram na imagem uma opacificação da região peri-hilar e pode possuir padrão intersticial ou alveolar, o primeiro mostra o tecido aumentado ou com acúmulo de líquido, aparece como uma nuvem branca que dificulta a avaliação das estruturas, o segundo os alvéolos estão colapsados ou cheios de líquido, a opacificação desses tecidos faz contraste com os brônquios cheios de ar e produz uma imagem chamada de “broncograma aéreo” (MUCHA, 2003; GABAY, 2003). A Figura 18 mostra vários broncogramas aéreos indicados nas setas pretas, e um brônquio normal indicado na seta branca (THRALL, 2014).

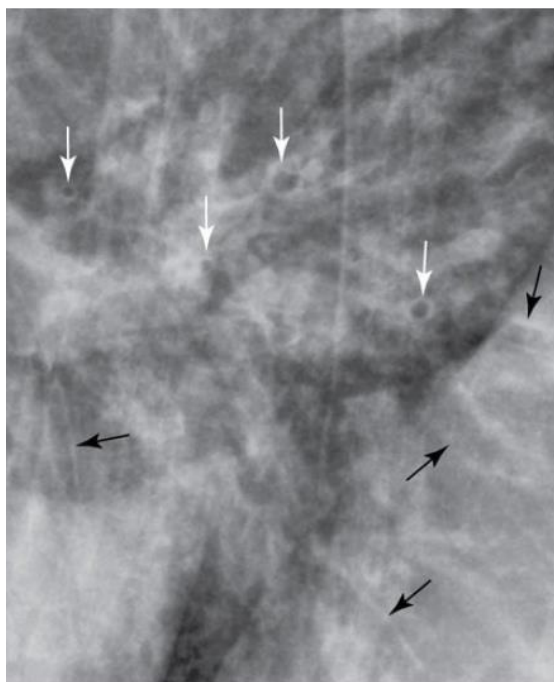
**FIGURA 18:** Imagem radiográfica de tórax de um cão em seu aspecto caudal direito, um padrão alveolar com vários broncogramas aéreos é evidenciado.



**FONTE:** Thrall (2014, p. 1298)

Para Thrall (2014) o edema pulmonar cardiogênico é desigual e não tão intenso quanto a uma pneumonia, o padrão nem sempre é alveolar, tendo casos em que o padrão produzido é o brônquico, que possui como caracterização a maior evidenciação dos brônquios, conhecidos como sombras em anel (setas brancas) e “trilhos de trem” (setas pretas), podendo ser visualizados na Figura 19.

**FIGURA 19:** Imagem radiográfica de tórax de um cão com edema pulmonar cardiogênico, evidenciando o padrão brônquico



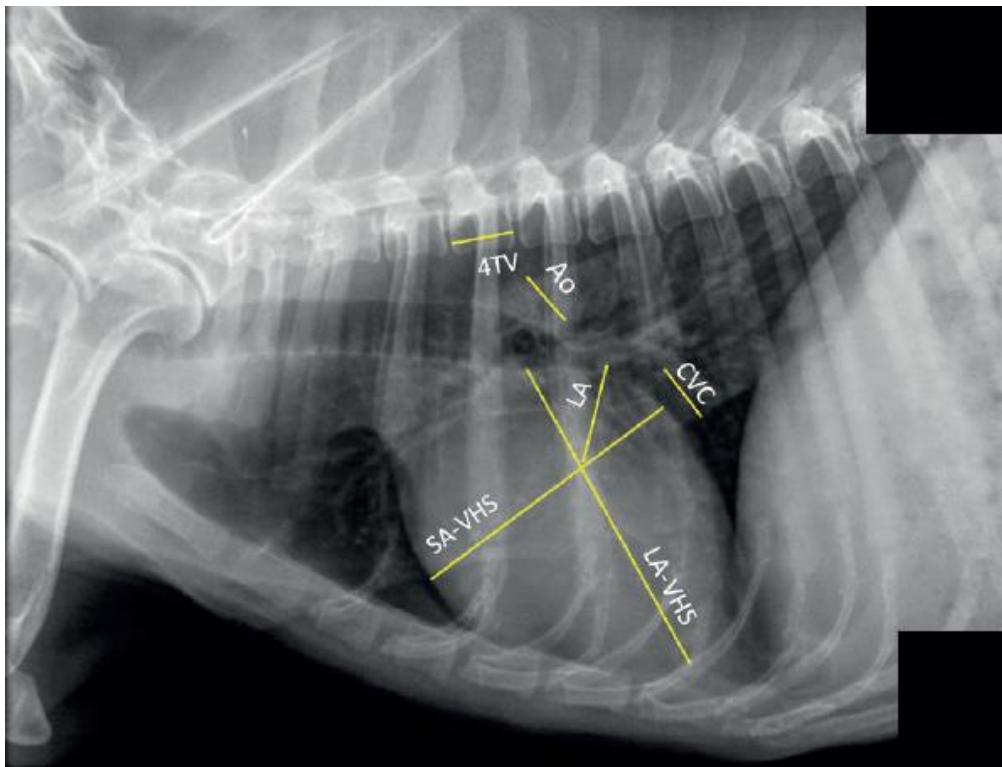
**FONTE:** Thrall (2014, p. 1298)

A distribuição peri-hilar em cães não poderia ser levada em consideração, pois, existem muitas estruturas que se sobrepõe nesta área e aparecem mais radiopacos na projeção LL. As projeções DV e VD devem ser avaliadas quando houver suspeita de alteração peri-hilar (THRALL, 2014). Já para Gabay (2003) o local da opacificação pulmonar ajuda a identificar o edema, pois compromete inicialmente a região peri-hilar, lobos caudais, craniais e por último o lobo acessório.

Um estudo realizado por Jojima e outros colaboradores no Paraná no ano de 2018 foi publicado recentemente e demonstra o uso de medidas feitas em radiografias torácicas, demonstradas na Figura 20. Para identificar aumento da pressão atrial esquerda na DMVM de mitral foram utilizadas 93 radiografias e comparadas aos parâmetros já conhecidos da ecocardiografia, onde obtiveram-se equações que estimam essas medidas ecocardiográficas nos exames de raio-x. As medidas podem ser implementadas principalmente quando o ecocardiograma não está disponível ou o paciente se encontra muito instável para realizá-lo (JOJIMA *et al.*, 2019).



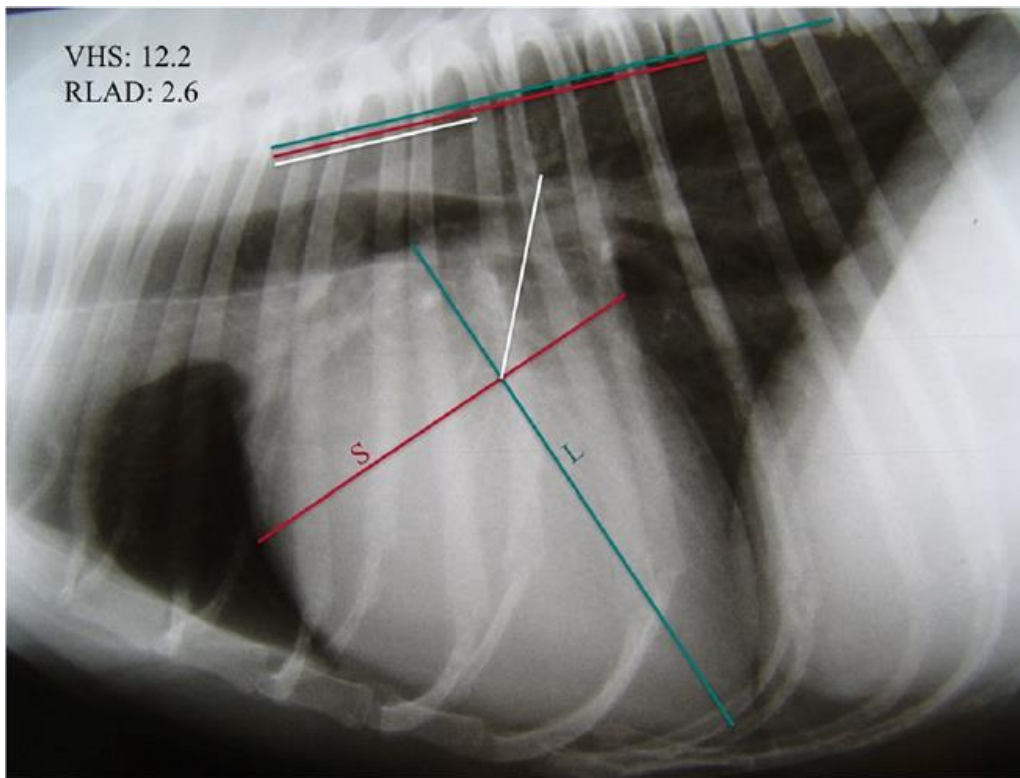
**FIGURA 20:** Imagem radiográfica de tórax de um cão, na projeção laterolateral, evidenciando as mensurações realizadas para a avaliação da pressão atrial esquerda.



**FONTE:** JOJIMA *et al.*, (2019, p. 4)

Outro estudo demonstrou boa correlação com uma medida chamada “*Radiographic Left Atrial Dimension*” (RLAD) demonstrada na figura 21 que foi realizada a partir da radiografia torácica e a medida ecocardiográfica, que compara o diâmetro do átrio esquerdo e da artéria aorta, apresentando-se como um método mais simples e economicamente viável para detectar e monitorar o aumento atrial esquerdo (SALGUERO *et al.*, 2018).

**FIGURA 21:** Imagem radiográfica de tórax de um cão, na projeção laterolateral, evidenciando a mensuração do coração pelo método RLAD



**FONTE:** Salguero *et al.*, (2018, p. 2)

É necessário ter em mente que as alterações radiológicas possuem relação direta com a gravidade do caso (MUCHA, 2003).

## **5 CONCLUSÃO**

---

Conforme os dados apresentados nesta revisão bibliográfica foi possível concluir que a DMVM possui muitos aspectos ainda obscuros sobre sua fisiopatologia e o desencadeamento dos eventos patológicos que a caracterizam. A deposição de colágeno e proteoglicanos é a consequência de muitos eventos bioquímicos e físicos ainda pouco elucidados.

A ecocardiografia continua sendo o exame diagnóstico padrão-ouro, porém, seu custo é elevado e alguns tutores não têm condições de realizá-lo. Além disso, em muitos locais do Brasil esse exame não está disponível, visto que requer além do equipamento também um profissional treinado.

A avaliação radiográfica do tórax associada às técnicas de mensurações surge como alternativas mais acessíveis para auxiliar o clínico no diagnóstico e tratamento da DMVM e têm se mostrado eficiente, apesar de ter algumas limitações.

É importante destacar que esses métodos em conjunto são de grande valia para o médico veterinário avaliar o caso como um todo, podendo traçar o melhor plano terapêutico para seu paciente e também estabelecer prognósticos mais precisos de acordo com as alterações encontradas em cada exame e o estado geral do paciente.

## **6 REFERÊNCIAS**

---

ABBOT, J. A. Doença Valvar Adquirida. *In*: GOODWIN, J.; PATRICK TILLEY, L. **Manual de Cardiologia para Cães e Gatos**. São Paulo: Editora ROCA, 2002. p.109-132.

ABBOTT, J. A. Acquired Valvular Disease. *In*: TILLEY, L. P.; SMITH, F. W. K.; OYAMA, M. A.; SLEEPER, M. M. (Ed.). **Manual of canine and feline cardiology**. St. Louis: Elsevier Inc., 2008. p. 110-138.

AKAYAMA, H.; NAKAYAMA, T.; HAMLINXYA, R. L. Correlation of cardiac enlargement as assessed by vertebral heart size and echocardiographic and electrocardiographic findings in dogs with evolving cardiomegaly due to rapid ventricular pacing. **Journal of veterinary internal medicine**, v. 15, n. 3, p. 217-221, 2001.

ATKINS, C. E.; HÄGGSTRÖM, J. Pharmacologic management of myxomatous mitral valve disease in dogs. **Journal of Veterinary Cardiology**, v. 14, n. 1, p. 165-184, 2012

AUPPERLE, H. *et al.* Expression of transforming growth factor- $\beta$ 1,- $\beta$ 2 and- $\beta$ 3 in normal and diseased canine mitral valves. **Journal of comparative pathology**, v. 139, n. 2-3, p. 97-107, 2008.

BAHR, R. O Coração e os Vasos Pulmonares. *In*: THRALL, D. E. **Diagnóstico de Radiologia Veterinária**. 6. ed. Rio de Janeiro: Elsevier, 2014. p. 1248-1289.

BOON, J. A. **Veterinary Echocardiography**. 2 ed. Iowa: Blackwell Publishing, 2011.

BORGARELLI, M.; BUCHANAN, J. W. Historical review, epidemiology and natural history of degenerative mitral valve disease. **Journal of veterinary cardiology**, v. 14, n. 1, p. 93-101, 2012.

BUCHANAN, J. W.; BÜCHELER, J. Vertebral scale system to measure canine heart size in radiographs. **Journal-american veterinary medical association**, v. 206, p. 194-194, 1995.

BUTCHER, J. T. *et al.* Mechanobiology of the Aortic Heart Valve. **Journal of Heart Valve Disease**, v. 17, n. 1, p. 62, 2008.

CHETBOUL, V.; TISSIER, R. Echocardiographic assessment of canine degenerative mitral valve disease. **Journal of Veterinary Cardiology**, v. 14, n. 1, p. 127-148, 2012

COMBS, M. D.; YUTZEY, K. E. Heart valve development: regulatory networks in development and disease. **Circulation Research**, v. 105, n. 5, p. 408-421, 2009.

DISATIAN, S. *et al.* Interstitial Cells From Dogs With Naturally Occurring Myxomatous Mitral Valve Disease Undergo Phenotype Transformation. **Journal of Heart Valve Disease**, v. 17, n. 4, p. 402, 2008.

DYCE, K. M.; SACK, W. O.; WENSING, C. J. G. **Tratado de Anatomia Veterinária**, 4. Ed. Rio de Janeiro: Elsevier, 2010.

EVANS, H. E.; LAHUNTA, A. **Miller's Anatomy of the Dog**, 4. ed. St. Louis: Elsevier, 2013.

FOX, P. R. Pathology of Myxomatous Mitral Valve Disease in the Dog. **Journal of Veterinary Cardiology**, v. 14, n. 1, p. 103-126, 2012.

GABAY, A. Radiologia Cardiovascular. *In*: BELERENIAN, G.; CAMACHO, A. A.; MUCHA, C. J. **Afeções Cardiovasculares em Pequenos Animais**. São Caetano do Sul: Editora Interbook, 2003. p. 40-45.

GOMPF, R. E. A História e o Exame Físico. *In*: GOODWIN, J.; PATRICK TILLEY, L. **Manual de Cardiologia para Cães e Gatos**. São Paulo: Editora ROCA, 2002. p.03-14.

GUSTAFSSON, B. I. *et al.* Carcinoid Heart Disease. **International Journal of Cardiology**, v. 129, n. 3, p. 318-324, 2008.

HAN, R. I. *et al.* Structural and cellular changes in canine myxomatous mitral valve disease: an image analysis study. **Journal of Heart Valve Disease**, v. 19, n. 1, p. 60, 2010.

HANSSON, K. *et al.* Reader performance in radiographic diagnosis of signs of mitral regurgitation in cavalier King Charles spaniels. **Journal of Small Animal Practice**, v. 50, p. 44-53, 2009.

HÄGGSTRÖM, J. *et al.* Longitudinal analysis of quality of life, clinical, radiographic, echocardiographic, and laboratory variables in dogs with myxomatous mitral valve disease receiving pimobendan or benazepril: the QUEST study. **Journal of Veterinary Internal Medicine**, v. 27, n. 6, p. 1441-1451, 2013.

HENIK, R. A. Ecocardiografia e Ultra-som Doppler. *In*: GOODWIN, John-Karl; PATRICK TILLEY, Larry. **Manual de Cardiologia para Cães e Gatos**. São Paulo: Editora ROCA, 2002. p.67-94.

JAMES, W. B. Vertebral scale system to measure heart size in radiographs. **Veterinary Clinics: Small Animal Practice**, v. 30, n. 2, p. 379-393, 2000.

JOJIMA, F. S. *et al.* Use of measurements from thoracic radiographs to identify high mean left atrium pressure in dogs with myxomatous mitral valve disease. **Semina: Ciências Agrárias**, v. 40, n. 1, p. 191-202, 2019.

JUNQUEIRA, L. C.; CARNEIRO, J. **Histologia Básica**. 12. Ed. Rio de Janeiro: Guanabara Koogan, 2013.

KEENE, B. W. *et al.* ACVIM consensus guidelines for the diagnosis and treatment of myxomatous mitral valve disease in dogs. **Journal of veterinary internal medicine**, v. 33, n. 3, p. 1127-1140, 2019.

KHAN, R.; SHEPPARD, R. Fibrosis in heart disease: understanding the role of transforming growth factor- $\beta$ 1 in cardiomyopathy, valvular disease and arrhythmia. **Immunology**, v. 118, n. 1, p. 10-24, 2006.

KOGURE, K. *et al.* Pathology of chronic mitral valvular disease in the dog. **Japanese Journal of Veterinary Science**, v. 42, n. 3, p. 323-335, 1980.

LEE, C. *et al.* Genome-wide association study of degenerative mitral valve disease in Maltese dogs. **Journal of veterinary science**, v. 20, n. 1, p. 63-71, 2019.

LINCOLN, J.; LANGE, A. W.; YUTZEY, K. E. Hearts and bones: shared regulatory mechanisms in heart valve, cartilage, tendon, and bone development. **Developmental biology**, v. 294, n. 2, p. 292-302, 2006.

MADRON, É. Assessment and Quantification of Acquired Valvular Regurgitation in Dogs. *In*: CHETBOUL, V.; BUSSADORI, C.; MADRON, É. **Clinical Echocardiography of the Dog and Cat**. Missouri: Editora Elsevier, 2016. p. 159-179.

MALCOLM, E. L. *et al.* Diagnostic value of vertebral left atrial size as determined from thoracic radiographs for assessment of left atrial size in dogs with myxomatous mitral valve disease. **Journal of the American Veterinary Medical Association**, v. 253, n. 8, p. 1038-1045, 2018.

MOESGAARD, S. G. *et al.* Direct measurements of nitric oxide release in relation to expression of endothelial nitric oxide synthase in isolated porcine mitral valves. **Journal of Veterinary Medicine Series A**, v. 54, n. 3, p. 156-160, 2007.

MUCHA, C. J. Fisiologia Cardiovascular. *In*: BELERENIAN, G.; CAMACHO, A. A.; MUCHA, C. J. **Afeções Cardiovasculares em Pequenos Animais**. Santos: Editora Interbook, 2003. p. 18-33.

MUCHA, C. J. Insuficiência Valvular Mitral: Endocardiose Mitral. *In*: BELERENIAN, Guillermo; CAMACHO, Aparecido A.; MUCHA, Carlos J. **Afeções Cardiovasculares em Pequenos Animais**. São Caetano do Sul: Editora Interbook, 2003. p. 146-151.

MUHLBAUER, M. C.; KNELLER; S. K. **Radiography Of The Dog And Cat: Guide to Making and Interpreting Radiographs**. 1 ed. West Sussex: Wiley-Blackwell, 2013.

MIKAWA, S. *et al.* Use of vertebral left atrial size for staging of dogs with myxomatous valve disease. **Journal of Veterinary Cardiology**, v. 30, p. 92-99, 2020.

NAKAYAMA, H.; NAKAYAMA, T.; HAMLINXYA, R. L. Correlation of cardiac enlargement as assessed by vertebral heart size and echocardiographic and electrocardiographic findings in dogs with evolving cardiomegaly due to rapid ventricular pacing. **Journal of veterinary internal medicine**, v. 15, n. 3, p. 217-221, 2001.

NELSON, R. W.; COUTO, C. G. **Medicina Interna de Pequenos Animais**. 5 ed. Rio de Janeiro: Elsevier, 2015.



OBAYASHI, K. *et al.* Effects of transforming growth factor- $\beta$ 3 and matrix metalloproteinase-3 on the pathogenesis of chronic mitral valvular disease in dogs. **American journal of veterinary research**, v. 72, n. 2, p. 194-202, 2011.

OHARA, V. Y. T.; AGUILAR, R. E. M. Ecocardiografia. *In*: BELERENIAN, G.; CAMACHO, A. A.; MUCHA, C. J. **Afeções Cardiovasculares em Pequenos Animais**. São Caetano do Sul: Editora Interbook, 2003. p. 58-67.

OHARA, V. Abordagem ao Paciente Cardiopata. *In*: BELERENIAN, G.; CAMACHO, A. A.; MUCHA, C. J. **Afeções Cardiovasculares em Pequenos Animais**. São Caetano do Sul: Editora Interbook, 2003. p. 34-39.

OLIVE, J. *et al.* Effect of cardiac and respiratory cycles on vertebral heart score measured on fluoroscopic images of healthy dogs. **Journal of the American Veterinary Medical Association**, v. 246, n. 10, p. 1091-1097, 2015.

OLSEN, L. H. *et al.* Increased NADPH-diaphorase activity in canine myxomatous mitral valve leaflets. **Journal of comparative pathology**, v. 129, n. 2-3, p. 120-130, 2003.

ORTON, C. E.; LACERDA, C. M. R.; MACLEA, H. B. Signaling Pathways in Mitral Valve Degeneration. **Journal of Veterinary Cardiology**, v. 14, n. 1, p. 7-17, 2012.

REYES MANTILLA, J. P. *et al.* Myxomatous valve degeneration: A look at the latest developments of the disease. **Spei Domus**, v. 9, n. 18, 2013. Disponível em:

<https://pdfs.semanticscholar.org/b762/80ce9491178b81f7c28ce3a42b63fcae871c.pdf> Acesso: 29 abr. 2020.

SALGUERO, X. S. *et al.* A radiographic measurement of left atrial size in dogs. **Irish veterinary journal**, v. 71, n. 1, p. 25, 2018.

SCHUMMER, A. **The Anatomy of the Domestic Animals**, 1. Ed. Berlim: Springer-Verlag Berlin Heidelberg GmbH, 1981.

SINEY, L.; LEWIS, M. J. Nitric oxide release from porcine mitral valves. **Cardiovascular research**, v. 27, n. 9, p. 1657-1661, 1993.

SISSON, D. D. Pathophysiology of heart failure. *In*: ETTINGER, S. J.; FELDMAN, E. C. F. **Textbook of veterinary internal medicine**. 7. ed. St. Louis: Elsevier Saunders, 2010. p.1143-1158.

SOMBRIÓ, M. S. *et al.* Correlação entre os achados radiográficos e ecocardiográficos sugestivos de aumento cardíaco em cães: 104 casos. **Arquivo Brasileiro de Medicina Veterinária e Zootecnia**, v. 71, n. 4, p. 1107-1115, 2019.

THRALL, D. E. O Pulmão de Cães e Gatos. *In*: THRALL, D. E. **Diagnóstico de Radiologia Veterinária**. 6. ed. Rio de Janeiro: Elsevier, 2014. p. 1290-1354.

THRALL, D. E.; LOSONSKY, J. M. A method for evaluating canine pulmonary circulatory dynamics from survey radiographs [in cases of cardiopulmonary disease, dogs. **Journal American Animal Hospital Association**, 1976.

THRALL, D. E.; ROBERTSON, I. D. **Normal Radiographic Anatomy & Anatomic Variants in the Dog and Cat.** 1 ed. St. Louis: Elsevier, 2011.

WALTENBERGER, J. *et al.* Involvement of transforming growth factor-beta in the formation of fibrotic lesions in carcinoid heart disease. **The American journal of pathology**, v. 142, n. 1, p. 71, 1993.

XU, J. *et al.* Serotonin mechanisms in heart valve disease II: the 5-HT<sub>2</sub> receptor and its signaling pathway in aortic valve interstitial cells. **The American journal of pathology**, v. 161, n. 6, p. 2209-2218, 2002.